MAURÍCIO MARTINS BALDISSIN

"Investigação do uso da análise de textura de imagens de ressonância magnética como ferramenta de auxílio na caracterização das epilepsias refratárias"

Campinas
2013

UNIVERSIDADE ESTADUAL DE CAMPINAS
FACULDADE DE CIÊNCIAS MÉDICAS

MAURÍCIO MARTINS BALDISSIN

"Investigação do uso da análise de textura de imagens de ressonância magnética como ferramenta de auxílio na caracterização das epilepsias refratárias"

Orientador: Prof. Dr. Evandro Pinto da Luz Oliveira

Coorientadora: Profa. Dra. Gabriela Castellano

Dissertação de Mestrado apresentada ao Programa de Pós-Graduação em Ciências Médicas da Faculdade de Ciências Médicas da Universidade Estadual de Campinas para obtenção do Título de Mestre em Ciências Médicas, área de concentração em Neurologia.

ESTE EXEMPLAR CORRESPONDE À VERSÃO FINAL DA DISSERTAÇÃO DEFENDIDA PELO ALUNO MAURÍCIO MARTINS BALDISSIN E ORIENTADA PELO PROF. DR. EVANDRO PINTO DA LUZ OLIVEIRA

Campinas
2013

Ficha catalográfica
Universidade Estadual de Campinas
Biblioteca da Faculdade de Ciências Médicas
Maristella Soares dos Santos - CRB 8/8402

B193i

Baldissin, Maurício Martins, 1966-
Investigação do uso da análise de textura de imagens de ressonância magnética como ferramenta de auxílio na caracterização das epilepsias refratárias / Maurício Martins Baldissin. – Campinas, SP : [s.n.], 2013.

Orientador: Evandro Pinto da Luz de Oliveira.
Coorientador: Gabriela Castellano.
Dissertação (mestrado) – Universidade Estadual de Campinas, Faculdade de Ciências Médicas.

1. Epilepsias refratárias. 2. Ressonância magnética. 3. Análise de textura. I. Oliveira, Evandro Pinto da Luz de,1945-. II. Castellano, Gabriela,1970-. III. Universidade Estadual de Campinas. Faculdade de Ciências Médicas. IV. Título.

Informações para Biblioteca Digital

Título em outro idioma: Investigation of the use of texture analysis of magnetic resonance imaging as a tool to aid in the characterization of refractory epilepsy
Palavras-chave em inglês:
Refractory epilepsies
Magnetic resonance
Texture analysis
Área de concentração: Neurologia
Titulação: Mestre em Ciências Médicas
Banca examinadora:
Evandro Pinto da Luz de Oliveira [Orientador]
Gloria Maria de Almeida Souza Tedrus
Roberto José Maria Covolan
Data de defesa: 31-07-2013
Programa de Pós-Graduação: Ciências Médicas

BANCA EXAMINADORA DA DEFESA DE MESTRADO

MAURÍCIO MARTINS BALDISSIN

Orientador (a) PROF(A). DR(A).: EVANDRO PINTO DA LUZ DE OLIVEIRA

Co-Orientador (a) PROF(A). DR(A).: GABRIELA CASTELLANO

MEMBROS:

1. **PROF(A). DR(A). EVANDRO PINTO DA LUZ DE OLIVEIRA** _____
2. **PROF(A). DR(A). GLORIA MARIA DE ALMEIDA SOUZA TEDRUS** _____
3. **PROF(A). DR(A). ROBERTO JOSÉ MARIA COVOLAN** _____

Programa de Pós-Graduação em Ciências Médicas da Faculdade de Ciências Médicas da Universidade Estadual de Campinas

Data: 31 de julho de 2013

DEDICATÓRIA

Ao meu pai José Décio, *in memoriam*, à minha mãe Maria Cecília e à minha irmã Maria Teresa, que traçaram o caminho para que eu conhecesse o amor.

Às minhas filhas Gabriela, Luísa e Sofia, que não permitiram que eu fugisse do agir com amor diante dos presentes do destino.

AGRADECIMENTOS

Ao professor doutor Evandro Oliveira, um dos pais da neurocirurgia contemporânea, por me aceitar como seu orientando.

À professora doutora Gabriela Castellano, mestre incansável no ensinar e no corrigir os preceitos da ciência física aplicada à prática médica.

À doutoranda Edna Marina de Souza, pelo saber e pela dedicação inesgotável a este trabalho e pela sua preciosa amizade.

Aos professores doutores Edmir Lourenço, Glória Tédrus e Feres Chadadd, que dispensaram a escuta paciente e atenta e muito contribuíram para a correção deste trabalho.

Ao professor doutor Fernando Cendes, pelo fundamental acesso proporcionado ao Banco de Dados do Laboratório de Neuroimagem do Hospital de Clínicas da Unicamp.

À medicina orientada pelo pensador Rudolf Steiner, que transformou e humanizou minha rotina de atendimento e pesquisa.

À Marcinha, da secretaria de Pós-Graduação em Ciências Médicas da FCM Unicamp, e à Márcia Monteforte, do ICNE, pela sempre pronta atenção aos trâmites administrativos.

A Gabriele Arvigo, Lucimar Cesário e Isabel Salviano, pelo nosso convívio diário na Clínica de Neurodiagnose & Neuroterapêutica.

Ao Christian Fontes, ao Osmar Del Grande Júnior, à Juliana Vargas Ferreira e ao Julio Dias Gaspar, profissionais competentes e ágeis, que se envolveram na edição deste trabalho.

Deus lhes pague!

“Viver é melhor que sonhar. Eu sei que o amor é uma coisa boa. Mas qualquer canto é menor do que a vida de qualquer pessoa.”

Belchior, cantor e compositor.

RESUMO

Resumo

As epilepsias refratárias compreendem síndromes para as quais as terapias que empregam duas ou mais drogas antiepilépticas (DAEs), isoladamente ou em associação, não resultam no controle da frequência das crises. Portadores podem apresentar displasias corticais focais (DCFs) ou difusas e/ou alterações atróficas hipocampais e, em alguns casos, não são detectáveis por uma simples análise visual nas imagens de ressonância magnética (RM). Nesse contexto, o objetivo deste estudo foi avaliar a textura de imagens de RM em regiões de interesse (ROIs) localizadas nos hipocampos, córtex de associação límbico e córtex pré-frontal de 20 pacientes com epilepsia refratária e compará-las às mesmas áreas de um grupo de 20 sujeitos sadios. As imagens de RM desses pacientes não apresentavam alterações visualmente detectáveis. A abordagem utilizada para a estimativa de parâmetros de textura foi a matriz de coocorrência de níveis de cinza (MCO). Dos 11 parâmetros de textura calculados, sete indicaram a existência de diferenças estatisticamente significantes entre pacientes e controles. Tais achados sugerem que a técnica de análise de textura pode contribuir para os estudos das epilepsias refratárias e possui potencial para servir de auxílio no diagnóstico dessas síndromes.

Palavras-chave: epilepsias refratárias, ressonância magnética, análise de textura**.**

ABSTRACT

Abstract

Refractory epilepsies are syndromes for which the therapies that use two or more antiepileptic drugs (AEDs), in a single way or together, do not result in the control of the frequency of the crises. The patients can present diffuse or focal cortical dysplasia (FCDs) and/or hippocampus atrophic changes that, in some cases, are not detectable by a simple visual analysis of the magnetic resonance (MR) images. In this context, the objective of this study was to assess the MR images texture in regions of interest (ROIs) placed in the hippocampi, limbic association cortex and prefrontal cortex of 20 patients with refractory epilepsy, and compare them with the same areas of a group of 20 healthy individuals. The MR images of these patients did not present visually detectable changes. The approach used for estimating the texture parameters was the gray level coocurrence matrix. Out of the 11 texture parameters calculated, seven indicated the existence of statistically significant differences among patients and controls. These findings suggest that the technique of texture analysis can contribute for the study of refractory epilepsies, and has potential to serve as an aid in the diagnosis of these syndromes.

Key-words: refractory epilepsies, magnetic resonance, texture analysis.

LISTA DE ABREVIATURAS

ANOVA	Análise de Variância
CO	Contraste
COR	Correlação
DAEs	Drogas Antiepiléticas
DCF	Displasia Cortical Focal
DDC	Desordens do Desenvolvimento Cortical
E	Entropia
ED	Entropia da Diferença
EH	Esclerose Hipocampal
ELTM	Epilepsia de Lobo Temporal Medial
EMT	Esclerose Medial Temporal
ES	Entropia da Soma
FID	Decaimento da Magnetização Transversal
GE	Gradiente-Eco
MAS	Momento Angular Secundário
MCO	Matriz de Coocorrência de Níveis de Cinza
MDI	Momento da Diferença Inversa
MRI	Magnetic Resonance Imaging
MS	Média da Soma
RF	Radiofrequência
RM	Ressonância Magnética
ROI	Região de Interesse
SE	Spin-Eco

SQ	Soma dos Quadrados
VD	Variância da Diferença
VS	Variância da Soma

LISTA DE FIGURAS

Figura 1: Crises epilépticas parciais e generalizadas. *Adaptado de Kandel, Principles of Neuroscience, 2000.* 34

Figura 2: Imagens de RM cerebrais apresentando DCFs. A1: imagem ponderada por T1 onde se observa o espessamento cortical; A2: imagem ponderada por densidade de prótons, onde observa-se o borramento na interface entre as substâncias branca e cinzenta; A3: imagem ponderada por T2, apresentando aumento de sinal na área correspondente à DCF; A4: imagem FLAIR, também apresentando maior intensidade de sinal na área correspondente à DCF [38]. 35

Figura 3: Imagens de RM cerebral apresentando atrofia no hipocampo esquerdo. Esquerda: imagem ponderada por T1; direita: imagem ponderada por densidade de prótons [28]. 36

Figura 4: Núcleo talâmico medial em suas vias excitatórias divergentes e convergentes. *Adaptado de Thom e Bertram, 2012.* 43

Figura 5: As áreas límbicas. *Extraído de Netter – Atlas de Neuroanatomia e Neurofisiologia, 2002.* 44

Figura 6: Hipocampo. *Extraído de Netter – Atlas de Neuroanatomia e Neurofisiologia, 2002.* 45

Figura 7: Camadas do córtex cerebral. *Extraído de Netter – Atlas de Neuroanatomia e Neurofisiologia, 2002.* 46

Figura 8: Exemplos de diferentes tipos de textura em imagens. 48

Figura 9: Representação das principais classes de parâmetros estatísticos de textura. 50

Figura 10: Representação esquemática de uma imagem digital (acima) e respectivo cálculo da MCO para uma distância de um pixel na direção horizontal (abaixo). 52

Figura 11: Fórmulas matemáticas para os cálculos dos parâmetros estatísticos obtidos a partir da MCO.....53

Figura 12: RM: Vários tipos de dados.....55

Figura 13: Esquerda: imagem de RM cerebral ponderada por T1. Direita: imagem de RM cerebral ponderada por T2 (cortes coronais). *Adaptado de Huttel et al. Functional Magnetic Resonance Imaging. 2004:104:106, Sinauer Associates Inc.* 57

Figura 14: Imagens de RM ponderadas por T1 (esquerda) e T2 (com supressão do sinal do líquor; direita) de um paciente com epilepsia que apresenta displasia cortical focal, destacada pela seta. A lesão mostra-se hiperintensa em T2. *Extraído de http://www.radiologyassistant.nl/en/p4f53597deae16/role-of-mri-in-epilepsy.html.* 58

Figura 15: Imagens de RM ponderadas por T1 (esquerda) e T2 (direita) de um paciente com epilepsia de lobo temporal medial que apresenta atrofia hipocampal. *Extraído de Kobayashi et al, 2001*..... 58

Figura 16: Exemplos de ROIs frontais e temporais utilizadas para a análise de textura das imagens do grupo controle. São apresentadas as ROIs segmentadas nas imagens de cinco indivíduos sadios.....71

Figura 17: Exemplos de ROIs frontais e temporais utilizadas para a análise de textura das imagens dos pacientes. São apresentadas as ROIs segmentadas nas imagens de cinco indivíduos acometidos por epilepsia.....72

Figura 18: Exemplo de display do programa MaZda.....73

Figura 19: Boxplot do MAS calculado para o córtex pré-frontal do grupo de pacientes e do grupo controle.....125

Figura 20: Boxplot do MDI calculado para o córtex pré-frontal do grupo de pacientes e do grupo controle.....125

Figura 21: Boxplot da ES calculada para o córtex pré-frontal do grupo de pacientes e do grupo controle.....126

Figura 22: Boxplot da E calculada para o córtex pré-frontal do grupo de pacientes e do grupo controle.....126

Figura 23: Boxplot da ED calculada para o córtex pré-frontal do grupo de pacientes e do grupo controle.....127

Figura 24: Boxplot do MAS calculado para o córtex de associação límbico do grupo de pacientes e do grupo controle. 127

Figura 25: Boxplot do COR calculado para o córtex de associação límbico do grupo de pacientes e do grupo controle. 128

Figura 26: Boxplot da ES calculado para o córtex de associação límbico do grupo de pacientes e do grupo controle. 128

Figura 27: Boxplot da E calculada para o córtex de associação límbico do grupo de pacientes e do grupo controle. 129

Figura 28: Boxplot da ED calculada para o córtex de associação límbico do grupo de pacientes e do grupo controle. 129

Figura 29: Boxplot do MAS calculado para o hipocampo esquerdo do grupo de pacientes e do grupo controle. 130

Figura 30: Boxplot da VS calculado para o hipocampo esquerdo do grupo de pacientes e do grupo controle.....130

Figura 31: Boxplot da ES calculada para o hipocampo esquerdo do grupo de pacientes e do grupo controle.....131

Figura 32: Boxplot da E calculada para o hipocampo esquerdo do grupo de pacientes e do grupo controle.....131

Figura 33: Boxplot da ED calculada para o hipocampo esquerdo do grupo de pacientes e do grupo controle.....132

Figura 34: Boxplot do MAS calculado para o hipocampo direito do grupo de pacientes e do grupo controle.....132

Figura 35: Boxplot da VS calculada para o hipocampo direito do grupo de pacientes e do grupo controle..... 133

Figura 36: Boxplot da ES calculada para o hipocampo direito do grupo de pacientes e do grupo controle.....133

Figura 37: Boxplot da E calculada para o hipocampo direito do grupo de pacientes e do grupo controle.....134

Figura 38: Boxplot da ED calculada para o hipocampo direito do grupo de pacientes e do grupo controle..... 134

LISTA DE TABELAS

Tabela 1: Significados dos parâmetros estatísticos calculados a partir da matriz de coocorrência [36]. 52

Tabela 2: Tipos de manifestações apresentadas pelos pacientes estudados e idade de início das mesmas. 70

Tabela 3: Resultados obtidos nas análises de textura do córtex pré-frontal e do córtex de associação límbico. Encontram-se destacados em negrito os parâmetros que apresentaram diferenças estatisticamente significantes entre o grupo de pacientes e o grupo controle. 77

Tabela 4: Resultados obtidos na análise de textura dos hipocampos. Encontram-se destacados em negrito os parâmetros que apresentaram diferenças estatisticamente significantes entre o grupo de pacientes e o grupo controle. 78

SUMÁRIO

INTRODUÇÃO.....31

REVISÃO DA LITERATURA.....39

Áreas associativas do córtex.....43

Ferramentas diagnósticas.....46

Análise estatística de textura.....48

Matriz de coocorrência de níveis de cinza.....50

Aquisição de imagens de RM.....54

OBJETIVOS.....59

HIPÓTESE.....63

MATERIAIS E MÉTODOS.....67

RESULTADOS.....75

DISCUSSÃO.....81

CONCLUSÕES.....87

REFERÊNCIAS.....91

ANEXOS.....101

Anexo 1 – Aprovação do Projeto no Comitê de Ética em Pesquisa Envolvendo Seres Humanos.....103

Anexo 2 – Certificado de Premiação no Congresso Chileno de Neurocirurgia...105

Anexo 3 – Comprovante de Submissão do Artigo: Arquivos de Neuro-Psiquiatria 107

Anexo 4 – Resumo do Trabalho Apresentado no Congresso Chileno de Neurocirurgia.....109

Anexo 5 – Artigo Submetido: Arquivos de Neuro-Psiquiatria.....111

Anexo 6 – Gráficos dos Parâmetros de Textura que Resultaram em Diferenças Significantes entre o Grupo de Paciente e o Grupo Controle.....125

INTRODUÇÃO

Introdução

Epilepsia é uma desordem crônica da atividade funcional cerebral que afeta indivíduos de todas as idades. Em torno de 50 milhões de pessoas apresentam a doença (4 a 10 portadores/1.000 pessoas em países desenvolvidos, 6 a 10 portadores/1.000 pessoas em países em desenvolvimento) [1] [2]. Cerca de 80% dos casos ocorrem nos países em desenvolvimento. Nesses países, em torno de ¾ da população afetada pela doença não recebe o tratamento adequado [50]. No Brasil, aproximadamente 3 milhões de pessoas são portadoras de epilepsia [14].

As características das crises epilépticas variam e dependem da região do cérebro na qual o distúrbio tem origem e das vias por onde se propaga. Dentre as manifestações, podem ocorrer alterações de consciência, distúrbios motores e sensoriais (sensações visuais, auditivas, gustativas e táteis) [23].

Uma forma de caracterizar as epilepsias é quanto à região de início das crises [6] [16] [22]. Como apresentado na Figura 1, são denominadas crises parciais aquelas que têm início em uma determinada região do cérebro (foco) e a atividade epiléptica se espalha tanto ipsilateral como contralateralmente ao foco. Na crise parcial secundariamente generalizada, a atividade epiléptica tem início em determinado foco, se propaga em direção ao tálamo e, a partir dele, para outras regiões do cérebro. As crises generalizadas, por sua vez, podem ter início na região talâmica e serem propagadas para todo o cérebro através de interconexões difusas entre essa região e o córtex [22] [23].

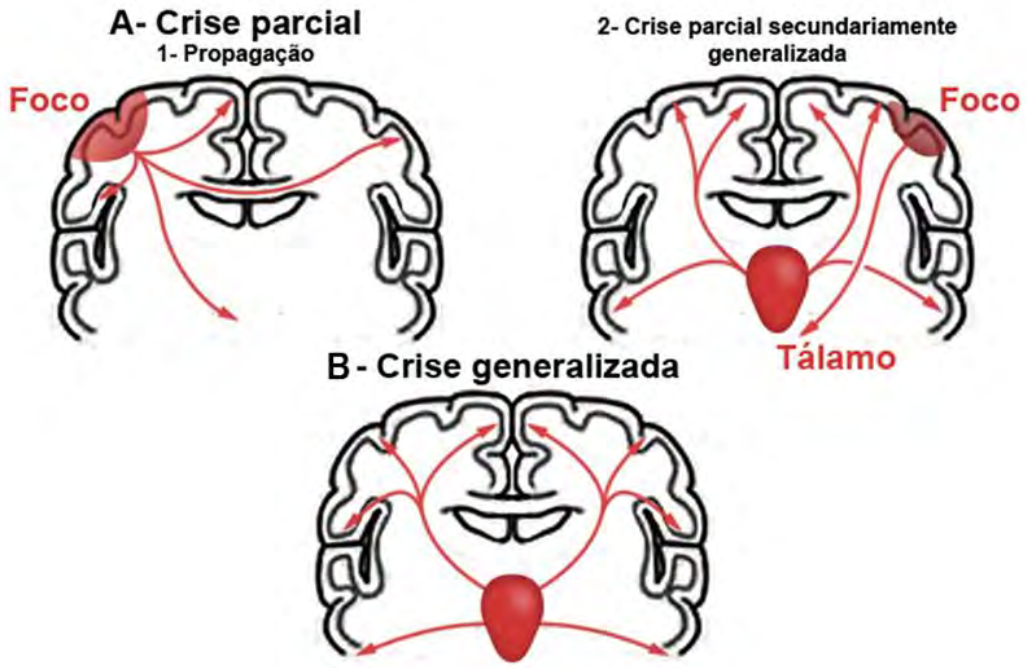

Figura 1: Crises epilépticas parciais e generalizadas. *Adaptado de Kandel, Principles of Neuroscience, 2000.*

Ainda em relação à caracterização das crises, observam-se, em análises anatomopatológicas de determinados pacientes, alterações na microarquitetura das camadas corticais e/ou do hipocampo que podem estar relacionadas à ocorrência dos diferentes tipos de crise.

Dentre essas possíveis alterações, a displasia cortical focal (DCF) se caracteriza por modificações na microarquitetura do córtex cerebral, no qual podem ou não ser observados neurônios dismórficos (gigantes, displásicos) e células em balão [39] [41] [43]. A presença ou ausência de células anormais resulta em duas classificações possíveis para a DCF. Na DCF tipo 1, observa-se a perda do padrão laminar do córtex sem a presença de células anormais; na DCF tipo 2, observa-se a presença de neurônios

displásicos ou células em balão associadas à perda de laminação cortical [38] [39] [40]. Nas imagens de ressonância magnética (RM), os achados de DCFs incluem o espessamento do córtex, sinais corticais anormais e o borramento em áreas de transição córtico-subcortical. Dos pacientes que apresentam epilepsias associadas à DCF, aproximadamente 55% são refratários à medicação [40]. A Figura 2 apresenta exemplos de imagens de RM cerebrais onde é possível observar a DCF.

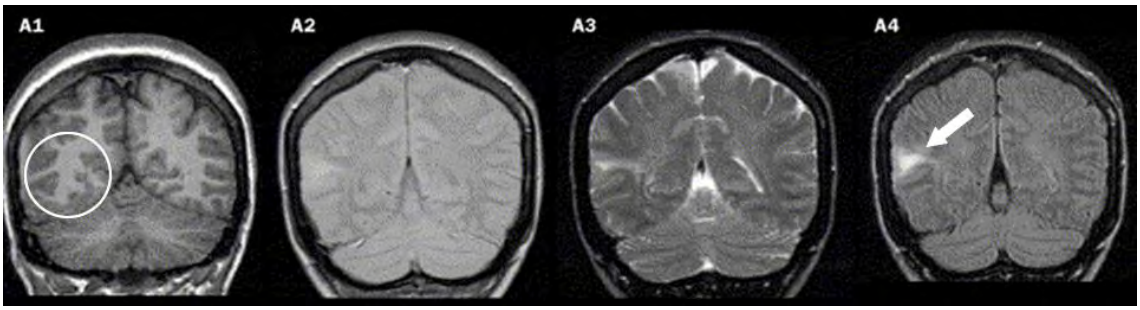

Figura 2: Imagens de RM cerebrais apresentando DCFs. A1: imagem ponderada por T1 onde se observa o espessamento cortical; A2: imagem ponderada por densidade de prótons, onde observa--se o borramento na interface entre as substâncias branca e cinzenta. A3: imagem ponderada por T2, apresentando aumento de sinal na área correspondente à DCF; A4: imagem FLAIR, também apresentando maior intensidade de sinal na área correspondente à DCF [38].

Outra síndrome na qual podem ser observadas alterações estruturais nos tecidos cerebrais é a epilepsia de lobo temporal medial (ELTM). Trata-se de uma síndrome na qual a atividade ictal se inicia no lobo temporal, onde pode ser observada a ocorrência da esclerose medial temporal (EMT) e que, além do hipocampo, pode acometer estruturas vizinhas como a amígdala e o córtex entorrinal [22] [28]. Nas imagens de RM, podem-se observar atrofias tanto do hipocampo como das demais estruturas do lobo temporal [13] [31]. Dos pacientes acometidos por essa síndrome, 40% são refratários à medicação [13]. A Figura 3 apresenta exemplos de imagens de RM onde se observa a atrofia hipocampal.

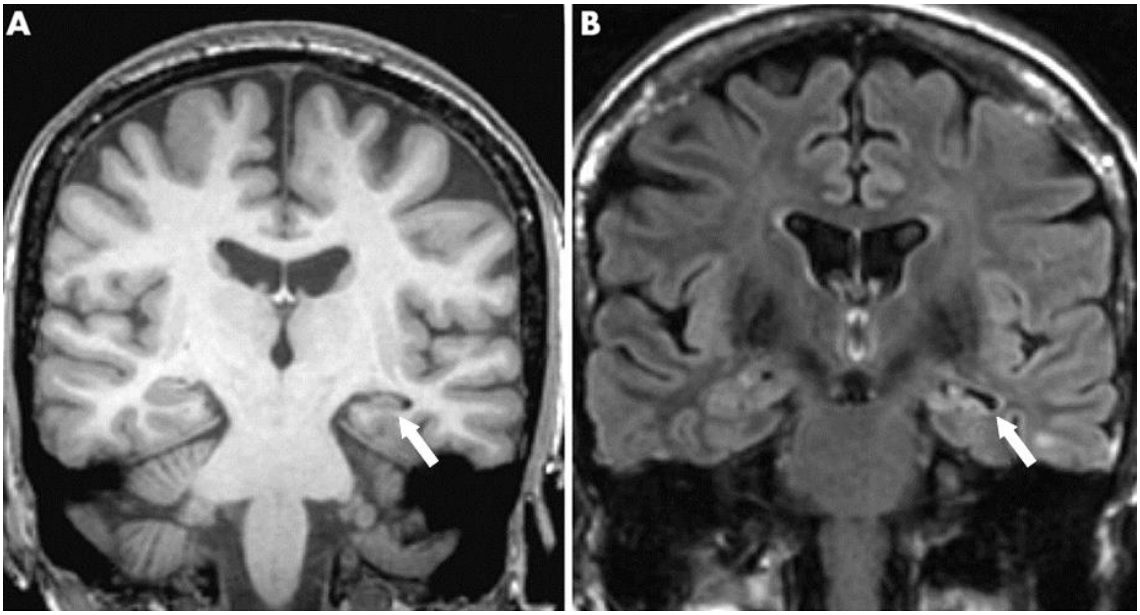

Figura 3: Imagens de RM cerebral apresentando atrofia no hipocampo esquerdo. Esquerda: imagem ponderada por T1; direita: imagem ponderada por densidade de prótons [28].

Todavia, muitos pacientes com quadro de epilepsia refratária apresentam RM visivelmente normal e nenhuma anormalidade volumétrica nas estruturas cerebrais [5] [6] [12].

Embora a maioria dos portadores de epilepsia consiga o controle das crises através do tratamento clínico, 30% deles apresentam refratariedade à terapia medicamentosa [20] [22]. Epilepsias refratárias compreendem síndromes para as quais as terapias que empregam duas ou mais drogas antiepilépticas (DAEs), isoladamente ou em associação, não resultam no controle da frequência das crises [1] [11]. Entre os pacientes com epilepsia refratária, 40% apresentam atrofia hipocampal em casos de ELTM [11] [16] [28] [31], e 35% apresentam DCFs em casos de epilepsias extratemporais [24] [25] [29] [42].

Nesta pesquisa, utilizamos o processamento de imagens de RM pela análise de textura, que vem sendo cada vez mais explorada em pesquisas clínicas. Isso porque modificações histológicas podem se revelar como alterações no sinal de RM detectadas por essa técnica. Nesse caso, os parâmetros estatísticos de textura das imagens desses pacientes podem ser distintos daqueles observados para indivíduos normais [8] [10].

REVISÃO DA LITERATURA

Revisão da Literatura

A RM é uma técnica de diagnóstico por imagem difundida desde o início da década de 1980. Trata-se de um método que possibilita a obtenção de imagens de órgãos com elevada resolução espacial sem o emprego de radiações ionizantes. A técnica é largamente utilizada em neurologia tanto para avaliações estruturais como funcionais [11] [17] [26]. A versatilidade dos parâmetros de aquisição das imagens e a diversidade de ferramentas de processamento dos dados possibilitam sua adequação às mais variadas situações clínicas.

Com o avanço dos métodos de aquisição e processamento de imagens de RM, atualmente anormalidades estruturais do padrão morfológico cerebral podem ser diagnosticadas e relacionadas às manifestações clínicas e às estratégias terapêuticas nas diversas formas de epilepsia [27] [28] [33]. Como fatores causais das epilepsias, apresentam-se com relevância algumas formas específicas de desordens de desenvolvimento cortical (DDC), que podem estar relacionadas a epilepsias refratárias [34] [37] [39] [41] [43] [46]. Para a abordagem das epilepsias refratárias, necessitamos de ferramentas para a detecção de alterações estruturais que complementem a investigação diagnóstica para a escolha dos tratamentos.

Protocolos que envolvem técnicas avançadas de diagnóstico por imagem estrutural e suas correlações clínicas nas epilepsias vêm permitindo aprimorar a detecção de displasias corticais e/ou lesões glióticas adquiridas, como a avaliação quantitativa volumétrica no córtex e no hipocampo [28] [33] [37]. Nessas investigações diagnósticas, formas específicas de DDC podem ser estudadas, especialmente as DCFs [24] [25] [27]

[29]. Quando indicadas ressecções dessas lesões e retirada do hipocampo esclerótico, ou apenas a retirada do hipocampo, os resultados são bastante satisfatórios, havendo controle das crises em 73% a 83% dos casos [29] [46] [50]. Ribaric et al. [42] demonstraram que a técnica cirúrgica de desconexão do lobo frontal em associação com a ressecção hipocampal em pacientes com idade inferior a 15 anos resultou em controle total das crises em 62% dos casos e controle parcial em 23% dos 34 pacientes estudados. Epilepsias parciais com áreas epileptogênicas localizadas fora do lobo temporal (epilepsias extratemporais) constituem aproximadamente ⅓ das epilepsias refratárias [33] [34] [37]. No entanto, o número de cirurgias nesse grupo é bem menor e as respostas, na maioria dos casos, não tão satisfatórias quando comparadas a cirurgias para ELTM.

Modelos lançados em 2012 propõem que áreas do córtex pré-frontal se conectam com o hipocampo por meio de circuitos monossinápticos diretos e vias polissinápticas, envolvendo o núcleo talâmico medial e os córtices piriforme e entorrinal. Tais vias polissinápticas prolongam a duração da excitação na região que desencadeia as crises epilépticas [48], o que está representado esquematicamente na Figura 4.

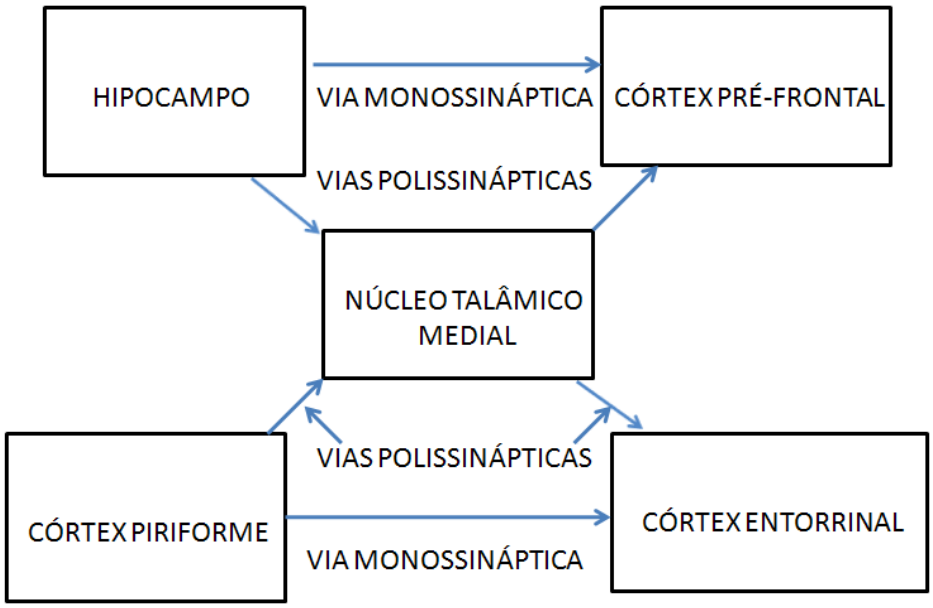

Figura 4: Núcleo talâmico medial em suas vias excitatórias divergentes e convergentes. *Adaptado de Thom e Bertram, 2012.*

Segundo o modelo apresentado na Figura 4, as áreas associativas do córtex (córtex entorrinal e córtex piriforme) conectam-se entre si e com o núcleo talâmico medial, conexão essa que favorece a propagação das crises epilépticas. A seção seguinte apresenta uma breve descrição referente às áreas associativas do córtex.

Áreas associativas do córtex

Uma das áreas associativas corticais é o sistema límbico, que se refere aos limites entre o diencéfalo e o telencéfalo. O termo límbico refere-se a limite e pode também ser aplicado para áreas de funções consciente e inconsciente do encéfalo. As estruturas límbicas (Figura 5) formam um anel em torno do tálamo e incluem as seguintes: hipotálamo, núcleos anterior e medial do tálamo; córtex límbico (giro cingulado, giro para-hipocampal, uncus); hipocampo; amígdala e prosencéfalo-basal.

O hipocampo recebe essa designação por sua semelhança com a forma do cavalo--marinho, como apresentado na Figura 6. Em seu corte coronal, ele é formado pelas substâncias cinzenta e branca, de dois giros enrolados juntos no lobo temporal medial. Do ponto de vista neuroestrutural, o hipocampo apresenta uma acentuada vulnerabilidade dos neurônios hílares e células piramidais nos subcampos CA1 e CA3. Segundo a hipótese das células em cesto dormentes, inicia-se por uma desinibição sináptica e hiperexcitabilidade das células granulares a progressiva morte neuronal no hilo (células musgosas), levando à perda de aferências excitatórias. A hipótese da reorganização das fibras musgosas, por sua vez, considera o rearranjo patológico dos circuitos neuronais como sendo decorrente da hiperexcitabilidade das células granulares [31] [34] [48].

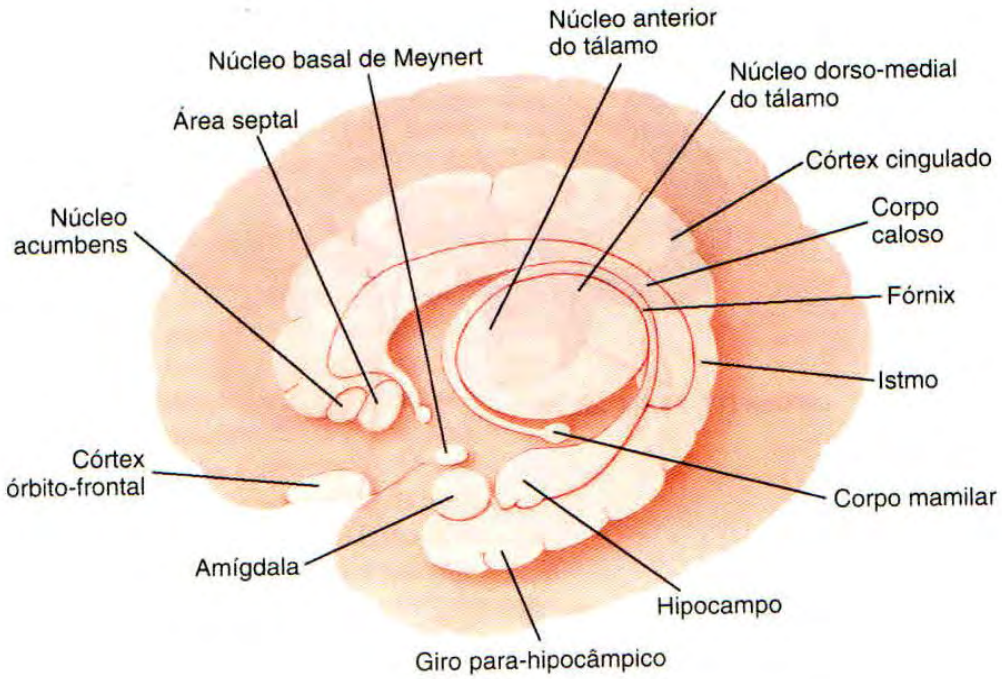

Figura 5: As áreas límbicas. *Extraído de Netter – Atlas de Neuroanatomia e Neurofisiologia, 2002.*

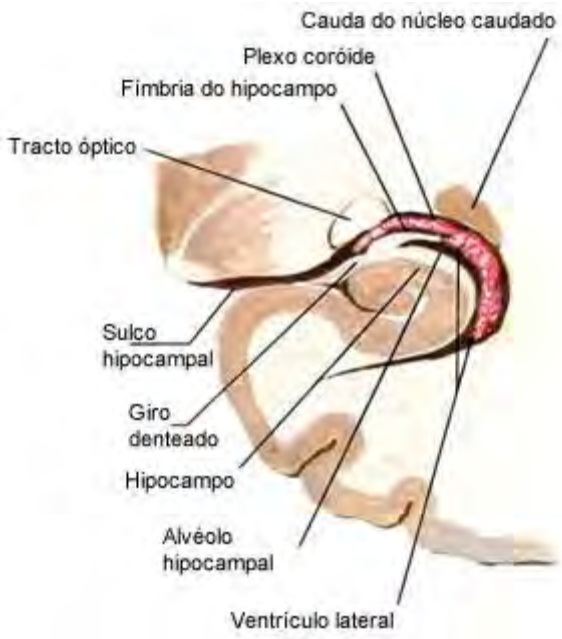

Figura 6: Hipocampo. *Extraído de Netter – Atlas de Neuroanatomia e Neurofisiologia, 2002.*

Outras áreas associativas são o córtex pré-frontal e as áreas associativas parieto--occipitais, nos córtices parietal e temporal, posteriormente. Essas áreas são vias principais das conexões sensoriais, motoras e motoras suplementares de ordem superior, interconectando-se em retroalimentação ao córtex motor primário (por sucessivas projeções ao córtex pré-motor e ao córtex motor). Em condições normais, esses padrões de conexão permitem que informações sensoriais influenciem a execução dos movimentos de forma sincrônica. Esses circuitos mantêm conexões intercorticais entre as regiões do córtex de associação do lobo parietal (superfície medial), frontal (porções medial e ventral) e temporal (extremidade anterior) e terminam em colunas distintas, verticalmente orientadas, apresentando-se em largura de 200 a 500 µm e estendendo-se através de todas as camadas corticais (Figura 7). Por isso, as alterações das camadas corticais podem ocasionar as manifestações sensoriais e motoras observadas nas manifestações das crises epilépticas [9] [49].

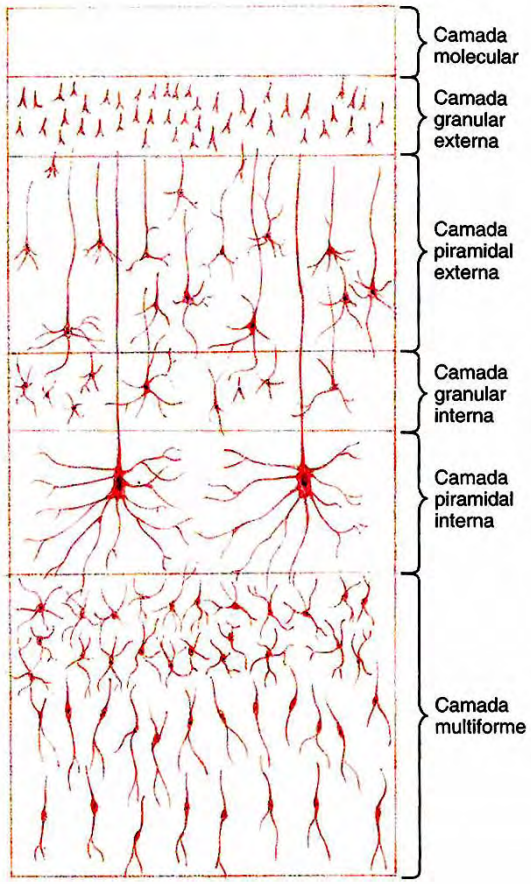

Figura 7: Camadas do córtex cerebral. *Extraído de Netter – Atlas de Neuroanatomia e Neurofisiologia, 2002.*

Ferramentas diagnósticas

A análise quantitativa de regiões de interesse (ROIs) do cérebro e sua comparação com padrões de normalidade permitem a identificação de alterações de volumes corticais (volumetria). Essa modalidade de análise, que não aplicamos no presente estudo, teve início em estudos de pacientes com epilepsia de lobo temporal medial, conforme dados de identificação de lesões hipocampais sutis encontrados na literatura [13]. A aplicação da análise volumétrica em ROIs de imagens reconstruídas pelo método interativo multiplanar possibilita a avaliação de lesões de forma tridimensional. De acordo com a literatura, diversos estudos incluem pacientes com diferentes tipos de DDC ou apresentam uma

grande parcela de pacientes com microdisgenesias identificadas *a posteriori* [11] [12]. Outros estudos têm um viés declarado para pacientes com displasias em lobo temporal ou extratemporal e outros ainda incluem pacientes após um curto período de seguimento pós-operatório [12] [20] [21] [23] [29].

Para nosso trabalho, escolhemos a aplicação da análise de textura ao estudo das epilepsias refratárias. Esse método já foi utilizado anteriormente para o estudo de diferentes tipos de epilepsia. Em 2001, Yu et al. encontraram alterações de textura no hipocampo contralateral ao que apresentava atrofia em pacientes acometidos por ELTM [51]. Em 2003, Bonilha et al. confirmaram a aplicação dessa técnica na detecção da esclerose hipocampal (EH) em casos de ELTM [8]. Como resultado, observaram que a maioria dos parâmetros de textura calculados tornava possível distinguir diferenças entre os tecidos hipocampais escleróticos e contralaterais de pacientes e os tecidos hipocampais normais de indivíduos controle. Oliveira et al. encontraram alterações de textura no tálamo de pacientes acometidos por epilepsia mioclônica juvenil [35] [36].

Bernasconi e Antel [7] empregaram outra abordagem de análise de textura para avaliação do espessamento cortical nas DCFs. Com a caracterização da textura das lesões displásicas, eles elaboraram um algoritmo computacional com o objetivo de detectar, automaticamente, lesões displásicas. Algoritmos dessa natureza, nos casos em que for possível a validação por análise histológica, podem contribuir bastante para o diagnóstico das epilepsias.

Análise estatística de textura

A textura de uma imagem se refere à aparência, à estrutura e ao arranjo das partes de um objeto ao longo da mesma (Figura 8). As imagens utilizadas na prática clínica são predominantemente digitais. Uma imagem digital bidimensional é composta de pequenos blocos retangulares denominados pixels (abreviação para “picture elements”). Uma imagem digital tridimensional é composta, também, por pequenos blocos de volume denominados voxels (abreviação para “volume elements”). Tanto pixels quanto voxels são representados por conjuntos de coordenadas no espaço, sendo que cada um deles apresenta um valor de intensidade em uma escala linear de níveis de cinza.



Figura 8: Exemplos de diferentes tipos de textura em imagens.

Em imagens digitais, texturas diferentes podem ser representadas criando-se diferentes distribuições de níveis de cinza entre os pixels de uma determinada ROI. Os padrões de textura expressos em uma imagem estão diretamente relacionados à distribuição de

frequências espaciais. Texturas mais finas são ricas em frequências espaciais altas enquanto texturas grossas apresentam baixas frequências espaciais [10] [30].

Para a identificação e a caracterização de diferentes texturas em uma imagem digital, pode-se realizar uma análise estrutural ou estatística. Na análise estrutural, a textura de um dado objeto é representada por primitivas geometricamente bem definidas. Como exemplo, um objeto quadrado é representado em termos de linhas retas, sendo estas as primitivas que formam suas bordas. A vantagem desse método é que ele fornece uma boa descrição simbólica da imagem. Contudo, ele é mais adequado à síntese de uma imagem do que à sua análise. A teoria de morfologia matemática é uma poderosa ferramenta para análise estrutural de textura.

A análise estatística de textura, por outro lado, utiliza propriedades que governam a distribuição e as relações de vizinhança dos níveis de cinza ao longo dos pixels da imagem. As principais classes de textura utilizadas na análise estatística são: histograma de níveis de cinza, matriz de coocorrência de níveis de cinza (MCO), matriz de run-lenght e gradiente (Figura 9). No presente estudo, foram empregados os parâmetros estatísticos obtidos a partir da MCO [30].

Essa matriz, cada vez mais utilizada em estudos envolvendo imagens médicas, fornece a frequência com a qual dois níveis de cinza coocorrem (aparecem um seguido do outro, separados por uma dada distância) ao longo da imagem ou região de interesse, considerando-se uma determinada direção e sentido. A partir dessa matriz, são calculados 11 parâmetros estatísticos que possibilitam inferir se os objetos representados na imagem apresentam uma textura lisa, rugosa, uniforme, etc.

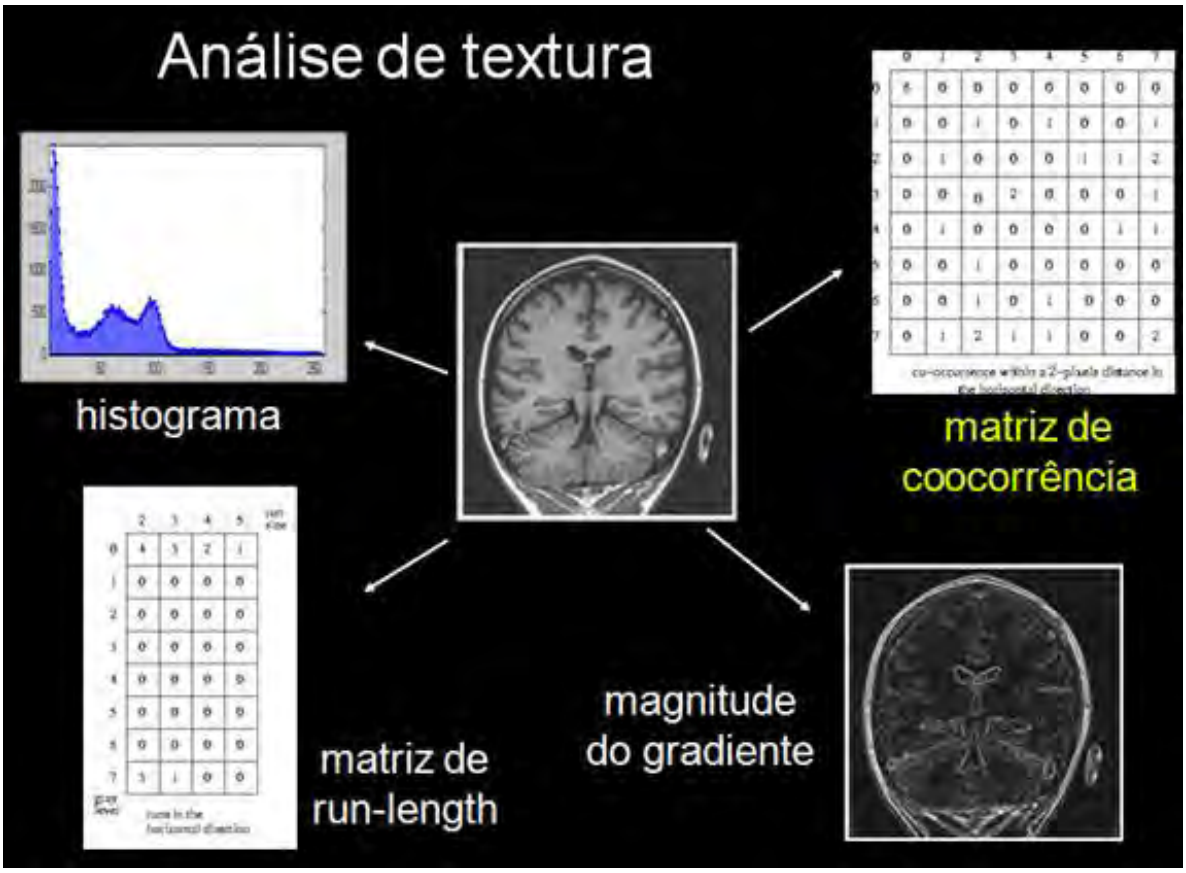

Figura 9: Representação das principais classes de parâmetros estatísticos de textura.

Na seção seguinte, são apresentadas as fórmulas matemáticas utilizadas para o cálculo da matriz de coocorrência e seus respectivos parâmetros.

Matriz de coocorrência de níveis de cinza

Fornece a probabilidade de dois níveis de cinza i e j, separados por uma dada distância, coocorrerem em uma determinada direção ao longo da imagem. O cálculo dessa probabilidade é feito por meio da divisão do número de coocorrências de i e j pelo número total de coocorrências de todos os pares de níveis de cinza (que é igual à soma de todos os coeficientes da matriz). Por isso, ela é denominada matriz de probabilidades por alguns

autores. Ela carrega informações referentes às posições relativas dos pixels uns em relação aos outros, e não apenas informações referentes às intensidades (níveis de cinza) [30] [47]. Matematicamente, essa matriz é representada para uma dada distância e uma dada direção descritas pelo vetor (dx,dy), como:

$$P(i,j) = \frac{C(i,j)}{\sum_{i=0}^{N_g-1} \sum_{j=0}^{N_g-1} C(i,j)},$$

com $$C(i,j) = \sum_{x=0}^{N_x-1} \sum_{y=0}^{N_y-1} \delta\big(I(x,y)-i\big)\big[\delta\big(I(x+dx,y+dy)-j\big)+\delta\big(I(x-dx,y-dy)-j\big)\big],$$

onde P(i,j) é a probabilidade de coocorrência dos níveis de cinza i e j, separados pelo vetor (dx, dy); C(i,j) é o número de vezes nas quais os níveis de cinza i e j coocorrem; I(x,y) é o nível de cinza do pixel (x,y) e δ é a função delta de Dirac. N_x e N_y são, respectivamente, as dimensões da imagem nas direções x e y e N_g é o número total de níveis de cinza na imagem. A dimensão dessa matriz, que é uma matriz quadrada, é igual ao número total de níveis de cinza presentes na imagem. A Figura 10 apresenta um exemplo de imagem digital com diferentes níveis de cinza, sua representação numérica e um esquema para o cálculo da MCO para uma distância de um pixel na direção horizontal (ou seja, para um vetor (dx,dy) = (1,0)). Note-se que os coeficientes da matriz são computados considerando-se a coocorrência nos dois sentidos, ou seja, nesse caso, da esquerda para a direita e da direita para a esquerda.

A partir da MCO, vários parâmetros estatísticos podem ser calculados. Alguns deles possuem uma relação direta com a percepção humana da textura correspondente, mas esse não é o caso para a maioria. A Tabela 1 apresenta os parâmetros de textura obtidos

a partir da MCO, utilizados neste trabalho, juntamente com seu significado. Na Figura 11, encontram-se as formulações matemáticas desses parâmetros.

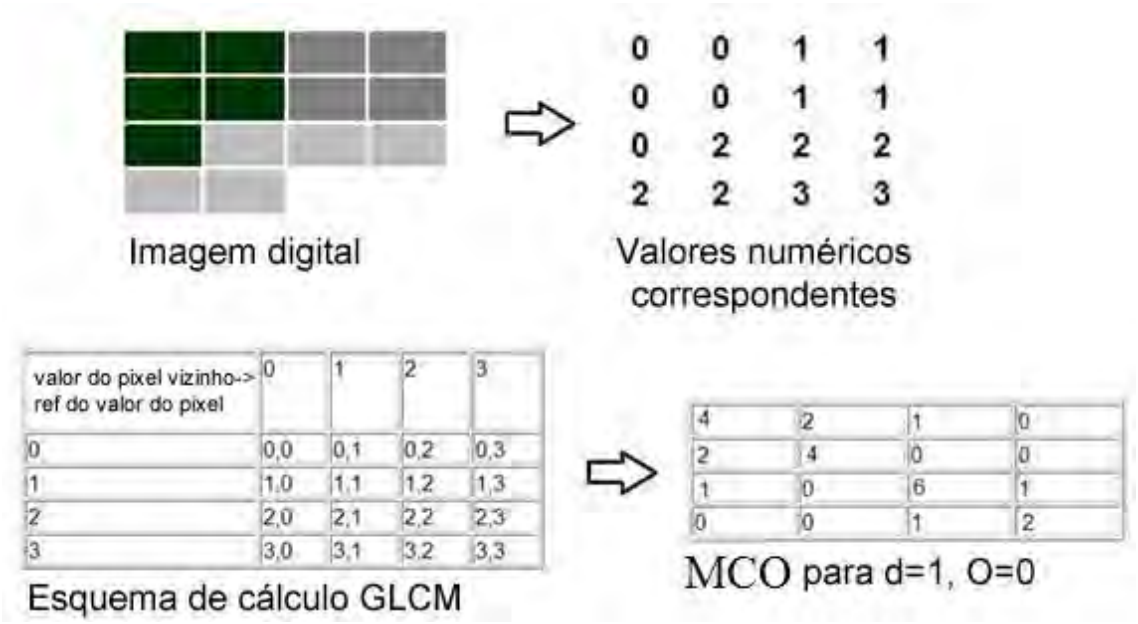

Figura 10: Representação esquemática de uma imagem digital (acima) e respectivo cálculo da MCO para uma distância de um pixel na direção horizontal (abaixo).

Tabela 1: Significados dos parâmetros estatísticos calculados a partir da matriz de coocorrência [36].

PARÂMETRO	SIGNIFICADO
Contraste (CO)	Medida de variações locais de intensidade da imagem
Momento da Diferença Inversa (MDI)	Homogeneidade da distribuição de níveis de cinza da imagem
Momento Angular Secundário (MAS)	Medida de uniformidade da imagem
Correlação (COR)	Indicador de não homogeneidade da distribuição de níveis de cinza
Variância (V)	Dispersão dos valores de níveis de cinza em relação à media dos mesmos
Entropia (E)	Mede o grau de desordem entre os pixels da imagem
Média da Soma (MS)	Média da distribuição da soma dos níveis de cinza
Variância da Soma (VS)	Dispersão em torno da média da distribuição da soma dos níveis de cinza

Entropia da Soma (ES)	Mede a desorganização da distribuição da soma dos níveis de cinza
Variância da Diferença (VD)	Mede a dispersão da distribuição da diferença dos níveis de cinza
Entropia da Diferença (ED)	Mede a desorganização da distribuição da diferença dos níveis de cinza

$$\mathrm{MAS} = \sum_{i=1}^{N_g}\sum_{j=1}^{N_g}(p(i,j))^2 \qquad \mathrm{CO} = \sum_{n=0}^{N_g-1} n^2\left[\sum_{i=1}^{N_g}\sum_{j=1}^{N_g}p(i,j)\right]$$

$$\mathrm{COR} = \frac{\sum_{i=1}^{N_g}\sum_{j=1}^{N_g}\{ijp(i,j)\} - \mu_x\mu_y}{\sigma_x\sigma_y}$$

$$\mathrm{SQ} = \sum_{i=1}^{N_g}\sum_{j=1}^{N_g}(i-\mu)^2 p(i,j) \qquad \mathrm{MDI} = \sum_{i=1}^{N_g}\sum_{j=1}^{N_g}\frac{p(i,j)}{1+(i-j)^2}$$

$$\mathrm{MS} = \sum_{i=2}^{2N_g} i p_{x+y}(i) = \mu_{x+y} \qquad \mathrm{VS} = \sum_{i=1}^{2N_g}(i-\mu_{x+y})^2 p_{x+j}(i)$$

$$\mathrm{ES} = -\sum_{i=2}^{2N_g} p_{x+y}(i)\log\{p_{x+y}(i)\} \qquad \mathrm{E} = -\sum_{i}\sum_{j} p(i,j)\log([p(i,j)])$$

$$\mathrm{VD} = \sum_{i=0}^{N_g-1}(i-\mu_{x-y})^2 p_{x-y}(i) \qquad \mathrm{ED} = -\sum_{i=0}^{N_g-1} p_{x-y}(i)\log\{p_{x-y}(i)\}$$

Figura 11: Fórmulas matemáticas para os cálculos dos parâmetros estatísticos obtidos a partir da MCO.

Nas expressões acima, μ_x , μ_y e σ_x, σ_y são as médias e os desvios-padrão das somas dos valores das linhas e colunas da MCO, respectivamente [47].

Aquisição de imagens de RM

A técnica de obtenção de imagens por RM permite a extração de uma enorme quantidade de dados. Em particular, no caso do cérebro, esses dados vão desde imagens anatômicas com diferentes contrastes, passando por imagens de fibras neuronais e imagens funcionais, até informações sobre os metabólitos presentes numa dada região cerebral (Figura 12).

Para a obtenção de imagens de RM, o paciente é inicialmente introduzido no scanner, que consiste de um magneto gerador de um campo magnético estático $\mathbf{B_0}$. Os spins dos prótons de ^{1}H tendem a se orientar antiparalela ou paralelamente a $\mathbf{B_0}$ (os dois níveis de energia possíveis para núcleos com momento magnético de spin igual a 1/2), sendo o número de spins no estado de maior energia uma fração menor que o número de spins no estado de menor energia, quando o sistema se encontra em equilíbrio. Essa disposição dos spins origina o vetor magnetização $\mathbf{M_0}$ ao longo do eixo de $\mathbf{B_0}$ (convencionalmente, o eixo z do sistema de coordenadas cartesianas), que precessiona em torno do eixo desse campo magnético estático. Um pulso de radiofrequência (RF) na frequência de ressonância ω_0 dos prótons de ^{1}H é aplicado na área de interesse por um tempo bastante curto (da ordem de milissegundos) com o intuito de excitar a amostra, fazendo com que o número de spins no estado de maior energia aumente. Quando a duração de aplicação e amplitude do pulso de RF for tal que o número de spins no estado de maior energia seja igual ao número de spins no estado de menor energia, diz-se que esse pulso de RF é um pulso de 90° – nesse caso, o vetor magnetização é lançado para o plano transversal. Cessada a aplicação do pulso de RF, os spins devolvem a energia excedente e a

[1] Esta frequência de ressonância é conhecida como frequência de Larmor, e é proporcional à amplitude do campo magnético estático ao qual a amostra é submetida, ou seja: $\omega_0 = \gamma B_0$.

magnetização novamente se alinha com $\mathbf{B_0}$. Nesse processo, dois fenômenos distintos ocorrem, sendo eles o decaimento da magnetização transversal (FID), que induz na bobina receptora o sinal de RM que será medido, e a recuperação da magnetização longitudinal (a componente M_z do vetor magnetização recupera sua intensidade) [17].

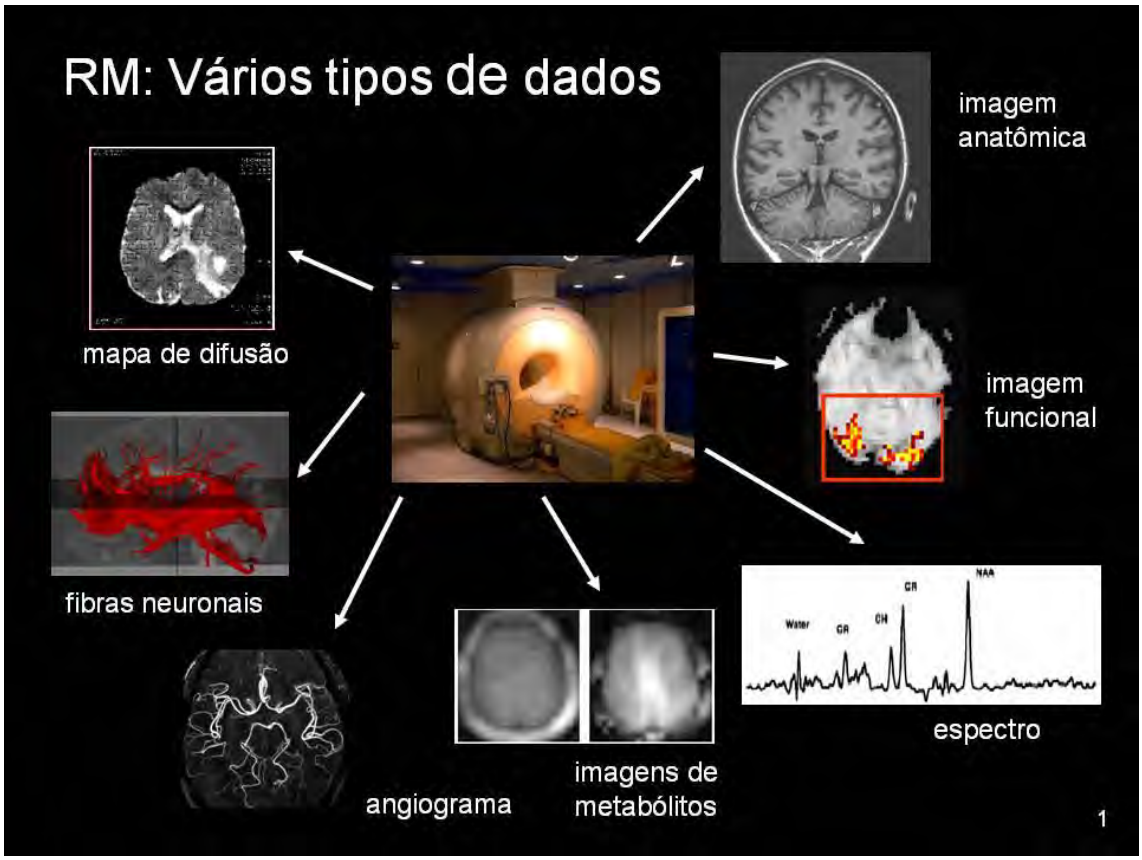

Figura 12: RM: Vários tipos de dados.

A localização espacial do sinal de RM é possível graças à aplicação de gradientes de campo magnético na área de interesse. Esses gradientes são campos magnéticos adicionais, aplicados na mesma direção de $\mathbf{B_0}$, cuja amplitude varia linearmente com a posição ao longo do eixo escolhido.

O design de uma bobina de gradiente é tal que possibilita uma variação linear na intensidade do campo $\mathbf{B_0}$ ao longo de uma determinada direção. Quando um campo é superposto a $\mathbf{B_0}$, ele pode reforçar ou diminuir sua intensidade em diferentes graus, dependendo da coordenada na qual foi aplicado. No entanto, deve-se considerar que a amplitude de tais gradientes é muito pequena quando comparada a $\mathbf{B_0}$. Gradientes de campo magnético são campos da ordem de mT/m, enquanto campos $\mathbf{B_0}$ são da ordem de T.

As denominadas sequências de pulsos para aquisição de imagens de RM consistem, pois, na aplicação de pulsos de RF para excitar a amostra e campos gradientes para seleção de fatia, codificação de fase e frequência em intervalos de tempo adequados para que o FID obtido seja espacialmente localizado. A seleção da fatia é feita por meio da aplicação de um pulso de RF de excitação simultaneamente à aplicação de um gradiente de campo magnético perpendicular à fatia desejada. Dessa forma, quando se deseja obter uma fatia que corresponda ao plano xy, deve-se aplicar um gradiente na direção z.

A codificação de fase introduz uma variação na fase de precessão dos spins situados na fatia de interesse, que varia com sua posição ao longo de alguma direção nessa fatia. A codificação de frequência faz com que a frequência de oscilação de um sinal de RM varie linearmente com sua localização espacial. A aplicação dos gradientes de seleção de fatia, codificação de fase e frequência possibilita, assim, a distinção em fase e frequência dos spins situados em diferentes regiões da amostra ou do tecido estudado.

A combinação de diferentes pulsos de RF e diferentes gradientes permite obter imagens de RM com diferentes contrastes, ou “ponderações”. As duas principais ponderações das

imagens de RM são T1 e T2. A ponderação em T1 está relacionada ao tempo de recuperação da magnetização ao longo do eixo z (relaxação spin-rede); a ponderação em T2 está relacionada ao decaimento da magnetização no plano transversal (relaxação spin-spin). As Figuras 13, 14 e 15 apresentam exemplos de imagens de RM ponderadas por T1 e T2, respectivamente.

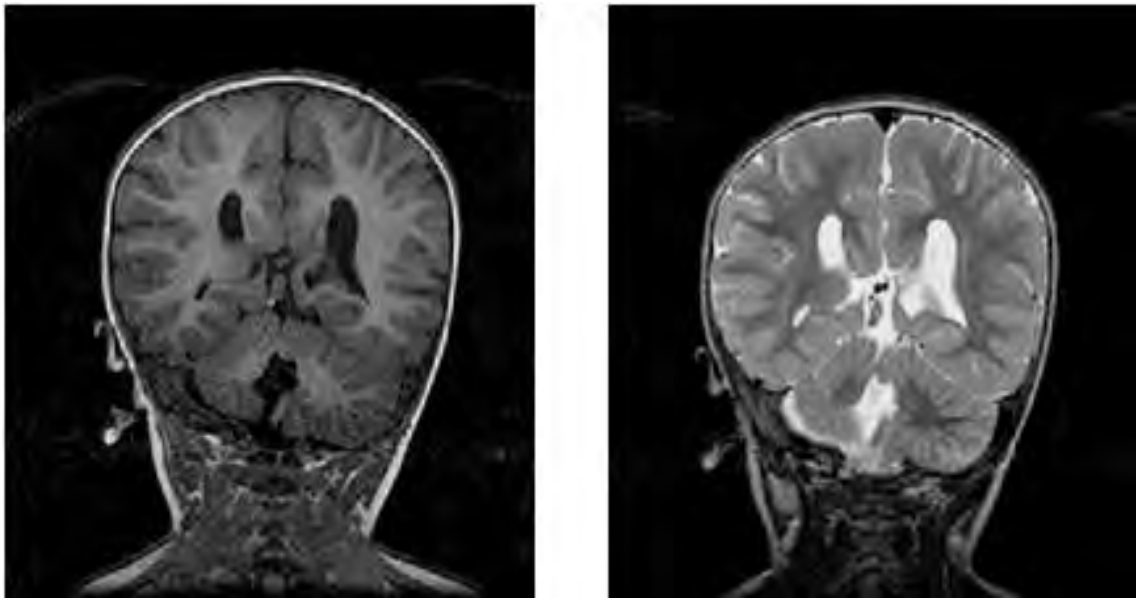

Figura 13: Esquerda: imagem de RM cerebral ponderada por T1. Direita: imagem de RM cerebral ponderada por T2 (cortes coronais). *Adaptado de Huttel et al. Functional Magnetic Resonance Imaging. 2004:104:106, Sinauer Associates Inc.*

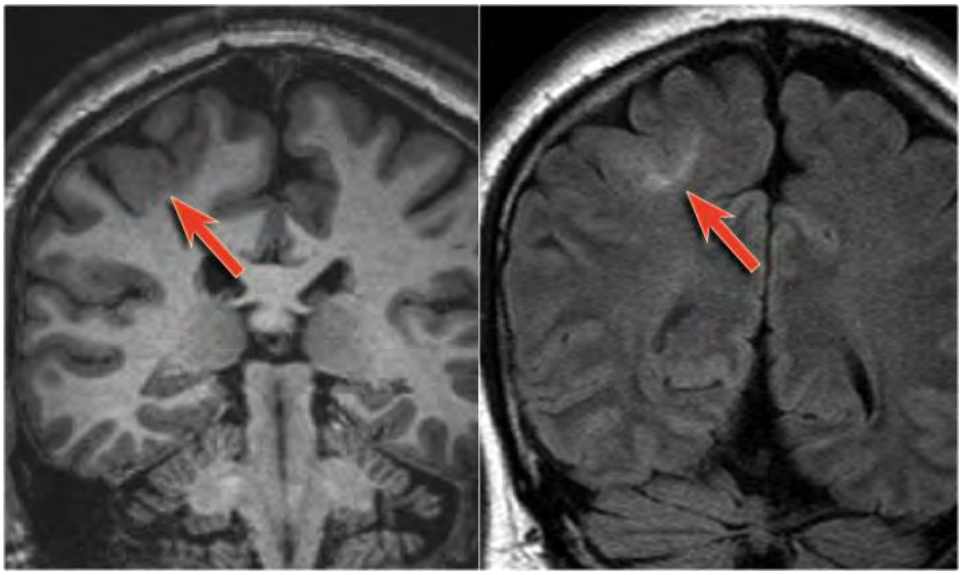

Figura 14: Imagens de RM ponderadas por T1 (esquerda) e T2 (com supressão do sinal do líquor (direita) de um paciente com epilepsia que apresenta displasia cortical focal, destacada pela seta. A lesão mostra-se hiperintensa em T2. *Extraído de http://www.radiologyassistant.nl/en/p4f53597deae16/role-of-mri-in-epilepsy.html.*

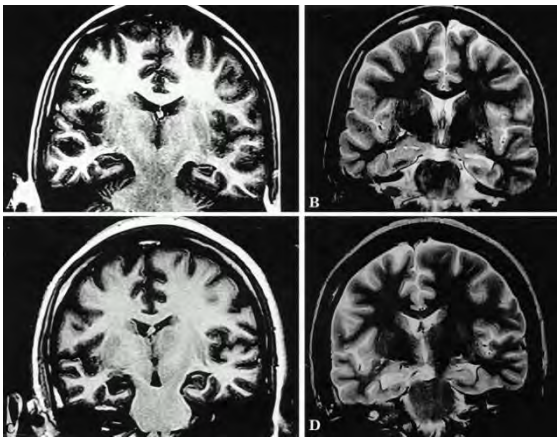

Figura 15: Imagens de RM ponderadas por T1 (esquerda) e T2 (direita) de um paciente com epilepsia de lobo temporal medial que apresenta atrofia hipocampal. *Extraído de Kobayashi et al., 2001.*

OBJETIVOS

Objetivos

Levando em conta o panorama das epilepsias refratárias e as perspectivas que surgem com a análise de textura, este trabalho teve como objetivo investigar se existem alterações de textura no córtex pré-frontal, córtex de associação límbico frontal e hipocampos nas imagens de RM visualmente normais de pacientes com epilepsias refratárias.

HIPÓTESE

Hipótese

Pacientes com epilepsias refratárias podem apresentar alterações de textura nas imagens cerebrais de RM, mesmo que estas sejam visualmente normais. A textura do córtex pré-frontal, do córtex de associação límbico e dos hipocampos de pacientes acometidos por epilepsias refratárias pode apresentar diferenças quando comparada à das mesmas estruturas cerebrais de indivíduos sadios.

Na literatura, há poucos trabalhos que utilizaram a análise de textura de imagens para o estudo das epilepsias. Além disso, não são encontrados trabalhos que avaliam a textura de imagens cerebrais de pacientes com epilepsias que não apresentam alterações estruturais visíveis nas imagens de RM.

MATERIAIS E MÉTODOS

Materiais e Métodos

Foram avaliadas imagens de RM de 20 pacientes acometidos por epilepsias refratárias, com idade entre 21 e 41 anos (média = 32 ± 8 anos, 66% homens), e 20 sujeitos sadios (grupo controle), com idade entre 26 e 48 anos (média = 29 ± 4 anos, 55% homens), sem histórico de doenças neurológicas. Um teste t realizado para comparar as idades de ambos os grupos não resultou em diferenças significantes entre os mesmos ($p = 0,07$). A idade de início das crises para o grupo de pacientes estudado variou entre 2 e 28 anos (média = 12,1 ± 6,9 anos).

Para ambos os grupos, foram selecionadas imagens de RM ponderadas em T1 e ponderadas em T2, todas obtidas a partir de uma base de dados do Laboratório de Neuroimagem do Hospital de Clínicas da Unicamp. Trata-se, pois, de um estudo retrospectivo. Tanto as imagens dos pacientes quanto as dos controles eram normais mediante as análises visual e volumétrica do radiologista. Todas as imagens foram adquiridas no scanner Achieva3T® (Philips, Holanda), sendo o projeto aprovado pelo Comitê de Ética em Pesquisa da Faculdade de Medicina de Jundiaí. A aprovação encontra-se no Anexo I.

O grupo de pacientes selecionado compunha-se de sujeitos com manifestações clínicas distintas: 75% apresentavam crises generalizadas (extratemporais) e 25% apresentavam crises parciais e parciais secundariamente generalizadas (temporais). Essa seleção levou em consideração que, a despeito do perfil das manifestações e de sua evolução clínica, a análise visual simples da RM não detectou alterações no momento do estudo, no qual os pacientes já eram tidos como refratários às DAEs. A escolha dos pacientes embasou-se

em modelos recentes nos quais é proposto que qualquer região do cérebro pode originar a crise epiléptica e recrutar outras áreas pela interação entre as estruturas límbicas, corticais e subcorticais [48]. A Tabela 2 apresenta as manifestações das crises de cada um dos pacientes estudados e a idade de início das crises.

Tabela 2: Tipos de manifestações apresentadas pelos pacientes estudados e idade de início das mesmas.

PACIENTE	MANIFESTAÇÕES	IDADE DE INÍCIO DAS CRISES
1	CRISE TÔNICO-CLÔNICA	17
2	AUSÊNCIA	10
3	CRISE PARCIAL COMPLEXA	6
4	CRISE TÔNICO-CLÔNICA	12
5	CRISES TÔNICAS, AUSÊNCIA	28
6	EPILEPSIA NOTURNA	9
7	AUSÊNCIA, CRISE TÔNICO-CLÔNICA	11
8	AUTOMATISMOS ORAIS, CRISE TÔNICO-CLÔNICA	19
9	AUTOMATISMOS ORAIS, AUSÊNCIA	4
10	CRISES TÔNICAS	13
11	EPILEPSIA NOTURNA, MIOCLONIA	6
12	MIOCLONIA, CRISE TÔNICO-CLÔNICA	13
13	CRISES TÔNICAS	2
14	CRISE PARCIAL COMPLEXA	12
15	AUTOMATISMOS ORAIS, MIOCLONIA	7
16	AUSÊNCIA	21
17	CRISES TÔNICAS	24
18	CRISE PARCIAL COMPLEXA	8
19	AUSÊNCIA	15
20	CRISES TÔNICAS, AUSÊNCIA	5

Em todos os indivíduos participantes do estudo, foram avaliadas as texturas dos hipocampos e de porções corticais (córtex pré-frontal e córtex de associação límbico).

Nas análises dos hipocampos, foram utilizadas imagens coronais ponderadas por T2 (TR = 2000 ms, TE = 30 ms, espessura de corte = 3 mm). Imagens T2 fornecem uma localização anatômica mais precisa das estruturas do lobo temporal, possibilitando a detecção de atrofias hipocampais nas ELTMs. Para o estudo do córtex de associação límbico e do córtex pré-frontal, foram utilizadas imagens T1 sagitais (TR = 7,1 ms, TE = 3,2 ms, espessura de corte = 1 mm), pois elas apresentam melhor resolução para a detecção de malformações corticais. As Figuras 16 e 17 apresentam exemplos de ROIs temporais e corticais analisadas.

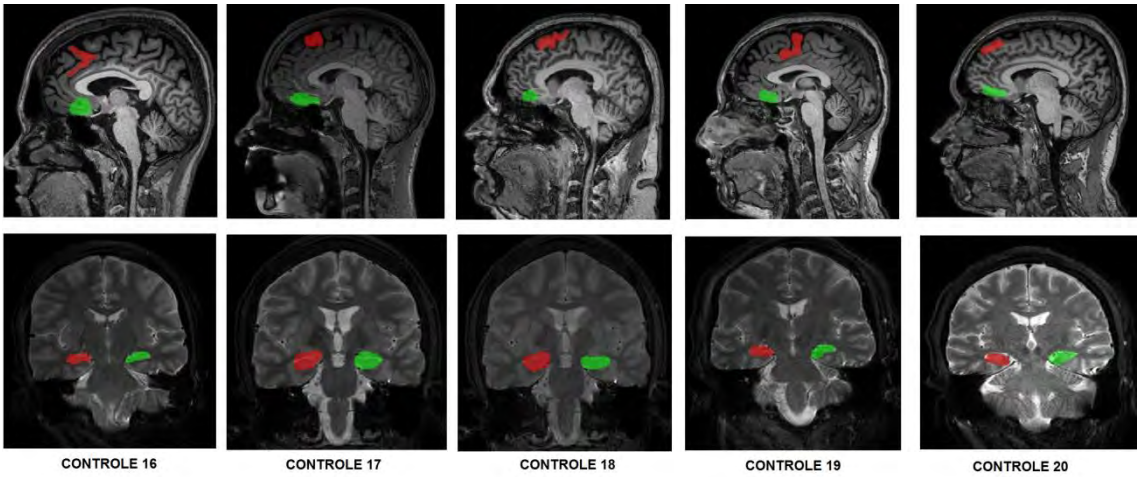

Figura 16: Exemplos de ROIs frontais e temporais utilizadas para a análise de textura das imagens do grupo controle. São apresentadas as ROIs segmentadas nas imagens de cinco indivíduos sadios.

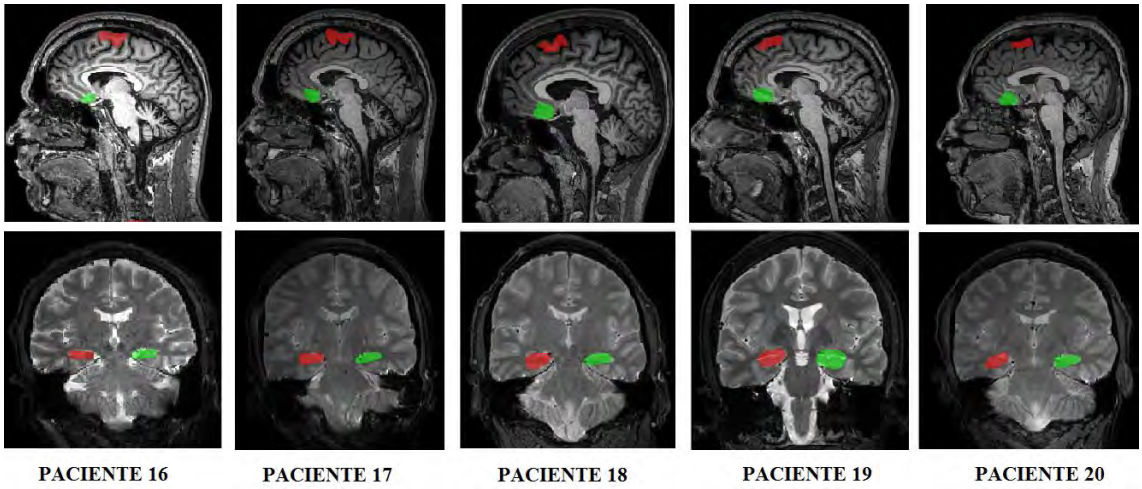

Figura 17: Exemplos de ROIs frontais e temporais utilizadas para a análise de textura das imagens dos pacientes. São apresentadas as ROIs segmentadas nas imagens de cinco indivíduos acometidos por epilepsia.

As ROIs citadas foram segmentadas manualmente no software MaZda [47], utilizando uma única fatia para cada ROI. Os hipocampos foram segmentados em cortes coronais, como visto nas porções inferiores das Figuras 16 e 17. Já as estruturas corticais foram segmentadas em cortes sagitais. Dadas as variações anatômicas entre os indivíduos, não foi utilizada a mesma fatia da imagem para as análises de textura de todos eles. Optou-se por selecionar, para cada um deles, a fatia que melhor representasse as estruturas anatômicas estudadas.

O software MaZda também foi utilizado para calcular as MCOs e os parâmetros estatísticos de textura delas derivados. A Figura 18 apresenta um exemplo de display do programa MaZda com as ROIs utilizadas para avaliação das ROIs frontais e a janela de saída dos parâmetros de textura.

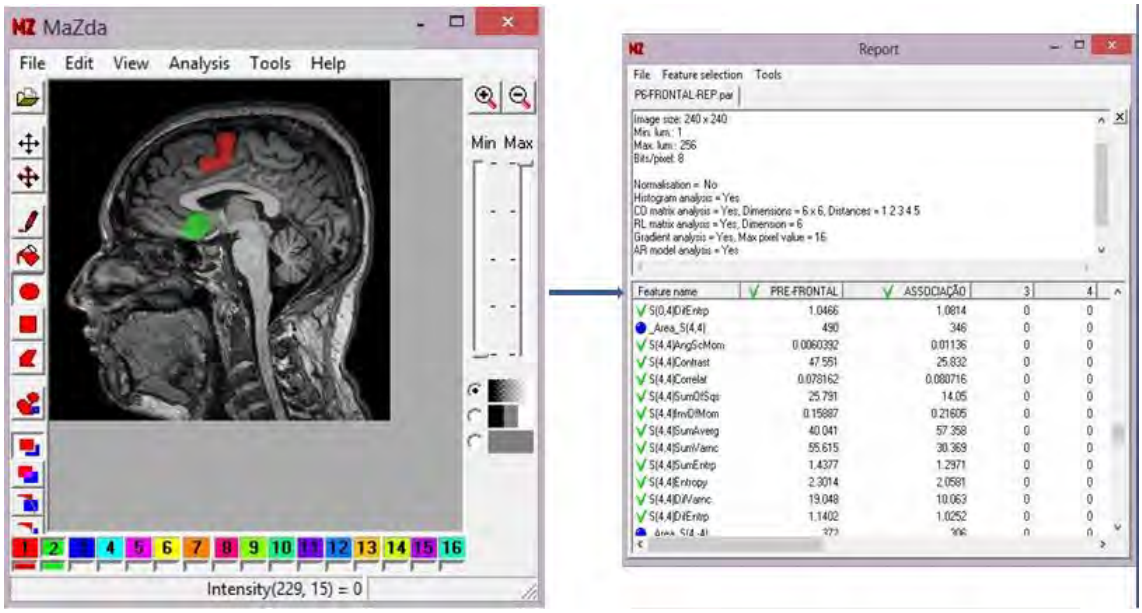

Figura 18: Exemplo de display do programa MaZda.

Foram calculadas quatro MCOs, para uma distância de três pixels nas direções horizontal, vertical e nas duas diagonais. Os parâmetros estatísticos obtidos a partir de cada MCO foram: momento angular secundário (MAS), contraste (CO), correlação (COR), momento da diferença inversa (MDI), entropia (E), entropia da soma (ES), entropia da diferença (ED), variância da soma (VS), variância da diferença (VD), média da soma (MS) e soma dos quadrados (SQ). Para evitar um possível viés devido a diferentes posicionamentos das cabeças dos pacientes durante a aquisição das imagens, além de possíveis diferenças resultantes da anatomia, foi feita a média entre as quatro direções para cada parâmetro de textura obtido.

Os valores dos parâmetros de textura obtidos para pacientes e controles foram submetidos à Análise da Variância (ANOVA) com correção de Bonferroni para verificar se existem diferenças estatisticamente significantes entre esses dois grupos para cada uma das ROIs estudadas. A correção de Bonferroni multiplica o valor de p encontrado na

ANOVA pelo número total de ROIs avaliadas e pelo número de parâmetros calculados. São considerados estatisticamente diferentes os parâmetros de textura para os quais os valores de p corrigidos por Bonferroni são menores que 0,05.

RESULTADOS

Resultados

As Tabelas 3 e 4 apresentam os resultados obtidos nas análises de textura das regiões frontais e temporais do grupo de pacientes e do grupo controle. A Tabela 3 apresenta as médias e os desvios-padrão dos valores dos parâmetros de textura calculados para o córtex pré-frontal e o córtex de associação límbico para cada grupo estudado na RM, juntamente com os valores de p obtidos por ANOVA e corrigidos via análise de Bonferroni.

Tabela 3: Resultados obtidos nas análises de textura do córtex pré-frontal e do córtex de associação límbico. Encontram-se destacados em negrito os parâmetros que apresentaram diferenças estatisticamente significantes entre o grupo de pacientes e o grupo controle.

	CÓRTEX PRÉ-FRONTAL			CÓRTEX DE ASSOCIAÇÃO LÍMBICO		
PARÂMETRO	PACIENTES MÉDIA ± DP	CONTROLES MÉDIA ± DP	P	PACIENTES MÉDIA ± DP	CONTROLES MÉDIA ± DP	P
MAS	**0,09 ± 0,06**	**0,04 ± 0,02**	**<0,01**	**0,013 ± 0,006**	**0,006 ± 0,004**	**<0,01**
CO	331,27 ± 90,83	276,62 ± 93,16	0,13	297,40 ± 222,80	141,70 ± 34,10	1
COR	-0,12 ± 0,02	-0,44 ± 0,18	0,04	**-0,069 ± 0,030**	**0,18 ± 0,14**	**<0,01**
SQ	234,97 ± 128,13	253,22 ± 96,89	1	204,70 ± 197,70	283,90 ± 123,20	1
MDI	**0,07 ± 0,04**	**0,10 ± 0,05**	**<0,01**	0,096 ± 0,050	0,18 ± 0,06	1
MS	173,91 ± 38,57	187,53 ± 29,07	1	156,03 ± 45,25	182,61 ± 44,95	1
VS	450,87 ± 231,91	588,94 ± 182,31	1	467,70 ± 393,80	1348,50 ± 442,90	1
ES	**1,28 ± 0,23**	**1,82 ± 0,28**	**0,03**	**1,42 ± 0,16**	**2,01 ± 0,25**	**<0,01**
E	**1,88 ± 0,34**	**2,79 ± 0,57**	**<0,01**	**2,01 ± 0,33**	**2,95 ± 0,32**	**<0,01**
VD	195,17 ± 148,23	150,22 ± 63,97	1	91,59 ± 61,59	103,06 ± 42,15	1
ED	**1,17 ± 0,17**	**1,58 ± 0,16**	**<0,01**	**1,30 ± 0,17**	**1,98 ± 0,13**	**<0,01**

Pela Tabela 3, vemos que, comparado ao grupo controle, o grupo de pacientes apresentou: maior MAS (ou uniformidade); menor valor de entropias (E, ES e ED), ou de parâmetros relacionados a desordem; menor valor absoluto de COR; e menor MDI (ou homogeneidade), mas somente para o córtex pré-frontal.

A Tabela 4 apresenta os resultados obtidos nas análises por RM dos hipocampos de pacientes e controles, de modo semelhante ao realizado nas áreas corticais estudadas. Os parâmetros de textura que apresentaram diferenças estatisticamente significantes entre os grupos estão destacados em negrito.

Tabela 4: Resultados obtidos na análise de textura dos hipocampos. Encontram-se destacados em negrito os parâmetros que apresentaram diferenças estatisticamente significantes entre o grupo de pacientes e o grupo controle.

	HIPOCAMPO ESQUERDO			HIPOCAMPO DIREITO		
PARÂMETRO	PACIENTES MÉDIA ± DP	CONTROLES MÉDIA ± DP	P	PACIENTES MÉDIA ± DP	CONTROLES MÉDIA ± DP	P
MAS	**0,005 ± 0,002**	**0,002 ± 0,001**	**<0,01**	**0,006 ± 0,002**	**0,002 ± 0,001**	**<0,01**
CO	287,86 ± 112,97	144,72 ± 45,29	1	90,77 ± 31,67	96,89 ± 20,75	1
COR	0,32 ± 0,16	0,44 ± 0,26	1	0,33 ± 0,16	0,43 ± 0,20	1
SQ	217,50 ± 80,10	222,50 ± 13,70	1	238,77 ± 133,62	202,02 ± 84,12	1
MDI	0,08 ± 0,02	0,16 ± 0,06	1	0,09 ± 0,03	0,20 ± 0,18	1
MS	189,48 ± 47,67	180,92 ± 35,79	1	193,67 ± 50,41	190,57 ± 43,98	1
VS	**581,91 ± 233,39**	**683,94 ± 150,29**	**0,02**	**203,51 ± 155,84**	**517,32 ± 225,83**	**0,03**
ES	**1,67 ± 0,16**	**2,12 ± 0,17**	**<0,01**	**1,58 ± 0,23**	**2,04 ± 0,19**	**<0,01**
E	**1,73 ± 0,15**	**2,10 ± 0,14**	**<0,01**	**1,67 ± 0,20**	**2,23 ± 0,20**	**<0,01**
VD	116,41 ± 43,18	144,90 ± 28,53	0,79	2,46 ± 0,28	2,81 ± 0,22	1
ED	**1,70 ± 0,18**	**1,93 ± 0,18**	**<0,01**	**1,16 ± 0,77**	**1,35 ± 0,75**	**<0,01**

A Tabela 4 mostra que, comparado ao grupo controle, o grupo de pacientes apresentou: novamente maior MAS (ou uniformidade); novamente menor valor de entropias (E, ES e ED), ou de parâmetros relacionados a desordem; e menor VS.

DISCUSSÃO

Discussão

Nesta pesquisa, utilizamos o processamento de imagens de RM pela análise de textura, que vem sendo cada vez mais explorada em pesquisas clínicas. Isso porque modificações histológicas podem se revelar como alterações no sinal de RM detectadas por essa técnica. Nesse caso, os parâmetros estatísticos de textura dessas imagens podem ser distintos daqueles observados para sujeitos normais [3] [7] [8] [30] [44].

O objetivo deste estudo foi tentar identificar possíveis alterações de textura em imagens de RM de áreas corticais e hipocampais de pacientes com epilepsias refratárias sem etiologia definida. Justamente por serem esses pacientes portadores de epilepsias de difícil controle, qualquer ferramenta que possa auxiliar no diagnóstico dessa condição e/ou avançar na compreensão da mesma é de grande valia.

Nossos resultados indicaram que as diferenças estatisticamente significantes entre o grupo de pacientes e o grupo controle, tanto para o córtex pré-frontal quanto para o córtex de associação límbico, foram: MAS, COR, ES, E e ED. Para o córtex de associação límbico, além desses parâmetros, verificamos que o MDI também apresentou diferenças significantes entre os grupos.

Houve também diferenças estatisticamente significantes nos parâmetros MAS, ES, E, ED e VS entre o grupo de pacientes e o grupo controle para ambos os hipocampos.

Dado que o MAS está relacionado com o nível de uniformidade (ordem) dos níveis de cinza na imagem e as entropias (ES, E e ED) medem o grau de desordem desses níveis

de cinza, observamos que, tanto para as áreas corticais avaliadas como para os hipocampos, o grupo de pacientes apresentou maior uniformidade e menor grau de desordem dos níveis de cinza nas ROIs quando comparado ao grupo controle. Isso sugere a existência de texturas associadas ao sinal de RM dessas ROIs cerebrais mais uniformes para os pacientes em relação aos controles (sujeitos sadios). É importante salientar que o MAS mede, de fato, o quão distintas são as entradas da MCO, ou seja, quão distintas são as probabilidades de os vários pares de níveis de cinza coocorrerem. Como as entropias são inversamente correlacionadas com o MAS, elas medem o quanto essas probabilidades são iguais. Portanto, a maior uniformidade mencionada se refere a diferentes probabilidades de coocorrência de pares de níveis de cinza.

Tanto no córtex pré-frontal quanto no córtex límbico o módulo da COR foi menor para o grupo de pacientes, indicando uma menor, ou falta de, dependência linear entre pixels vizinhos para esse grupo comparado ao grupo controle. Já o maior valor do MDI para o córtex pré-frontal do grupo de pacientes aponta para a existência de uma maior homogeneidade (suavidade) nos níveis de cinza desse grupo quando comparados aos dos controles.

Nos hipocampos dos pacientes, observaram-se valores da VS menores que os encontrados para os controles, indicando um menor desvio, em relação à média, da soma dos níveis de cinza nas estruturas avaliadas.

Os achados obtidos sugerem, como referido na literatura, que os principais neurônios do hipocampo são vulneráveis a uma diversidade de insultos, tais como hipóxia, isquemia, trauma e hiperglicemia [5] [12] [24] [29]. Desde os estudos necroscópicos de Sommer e

Bratz [9], observa-se que, em pacientes com epilepsia, o hipocampo apresenta perda neuronal acompanhada de fibrose, gliose, contração volumétrica e espessamento tecidual [7]. Como mencionado, as análises de Yu et al. detectaram alterações de textura no hipocampo contralateral ao que apresentava atrofia em pacientes acometidos por ELTM [51]. No trabalho de Bonilha et al. [8], foram observadas alterações de textura nos hipocampos escleróticos e contralaterais de pacientes com epilepsia quando comparados aos de sujeitos sadios. De fato, no presente estudo, observam-se alterações bilaterais de textura nos hipocampos dos pacientes quando comparados aos do grupo controle. É interessante notar que isso ocorreu para o grupo como um todo, independentemente do tipo de crise epiléptica apresentada. Talvez isso esteja relacionado a modificações estruturais que podem resultar das crises epilépticas – o que explicaria o achado, apesar da heterogeneidade do grupo de pacientes. Pode-se então supor a possibilidade de que as alterações hipocampais resultem, por sua vez, na refratariedade das crises epilépticas.

Em relação às porções corticais, límbicas e do pré-frontal avaliadas, não se pode afirmar que as alterações de textura observadas nos pacientes decorrem de DCFs. Para verificar essa hipótese, seria necessário o confronto dos dados com as análises histopatológicas das áreas em questão. De acordo com os estudos de Palmini et al. [38] [39] [40], DCFs aparecem nas imagens de RM como um espessamento do córtex aliado a um sinal hipointenso nas imagens T1 quando comparadas aos tecidos corticais normais, pois podem ser constituídas por neurônios dismórficos (gigantes, displásicos) e células em balão. No entanto, há também o tipo de displasia no qual existe a perda do padrão laminar do córtex sem a presença de células anormais, o que pode dificultar a detecção dessas lesões na análise visual das imagens de RM.

Os achados apontam para a existência de alterações de textura nas porções corticais das imagens. No entanto, não é possível associá-las diretamente às DCFs.

CONCLUSÕES

Conclusões

Este estudo utilizou o cálculo da matriz de coocorrência de níveis de cinza e de parâmetros derivados da mesma, para ROIs selecionadas no córtex pré-frontal e córtex de associação límbico, em imagens de RM ponderadas por T1, e ROIs envolvendo ambos os hipocampos, em imagens de RM ponderadas por T2. Concluiu-se que:

1. Verificam-se diferenças significantes entre o grupo de pacientes com epilepsias refratárias e o de sujeitos do grupo controle. Essas diferenças ocorreram para vários dos parâmetros estatísticos calculados a partir da MCO: MAS, ES, E e ED para todas as ROIs; COR apenas para as regiões corticais; MDI apenas para o córtex pré-frontal; e VS apenas para os hipocampos.

2. Esses achados apontam para a existência de diferenças de textura nas imagens de RM cerebrais desses dois grupos tanto para os hipocampos quanto para as porções corticais avaliadas.

3. Entretanto, para as porções corticais avaliadas (pré-frontais e límbicas), não se pode afirmar que as alterações de textura observadas nos pacientes decorrem de DCFs. Da mesma forma, não podemos afirmar que as alterações de textura encontradas nos hipocampos decorrem de esclerose hipocampal. Para verificar essa hipótese, seria necessário o confronto dos dados com as análises histopatológicas das áreas em questão.

4. Este trabalho abre uma perspectiva da utilização dessa técnica não apenas em pesquisas. Com estudos posteriores, abrangendo maior número de sujeitos (pacientes e controles) e o emprego de técnicas histológicas, se corroborados os achados, poderemos ter mais uma ferramenta útil para auxiliar na avaliação de imagens de RM de pacientes acometidos por epilepsias refratárias.

REFERÊNCIAS

Referências

[1] WHO | Epilepsy. **WHO**, 2012-10-15 09:32:36 2012. Disponível em: <http://www.who.int/mediacentre/factsheets/fs999/en/index.html >.

[2] WHO | Global Campaign against Epilepsy: Out of the Shadows. **WHO**, 2013-06-27 11:25:41 2013. Disponível em: <http://www.who.int/mental_health/management/globalepilepsycampaign/en/ >.

[3] ANTEL, S. B. et al. Automated detection of focal cortical dysplasia lesions using computational models of their MRI characteristics and texture analysis. **Neuroimage,** v. 19, n. 4, p. 1748-59, Aug 2003. ISSN 1053-8119 (Print)1053-8119. Disponível em: < http://dx.doi.org/ >.

[4] BARKOVICH, A. J. et al. A classification scheme for malformations of cortical development. **Neuropediatrics,** v. 27, n. 2, p. 59-63, Apr 1996. ISSN 0174-304X. Disponível em: < http://www.ncbi.nlm.nih.gov/pubmed/8737819 >.

[5] BELEZA, P.; PINHO, J. Frontal lobe epilepsy. **J Clin Neurosci,** v. 18, n. 5, p. 593-600, May 2011. ISSN 0967-5868. Disponível em: <http://dx.doi.org/10.1016/j.jocn.2010.08.018 >.

[6] BERG, A. T. et al. Revised terminology and concepts for organization of seizures and epilepsies: report of the ILAE Commission on Classification and Terminology, 2005-2009. **Epilepsia,** v. 51, n. 4, p. 676-85, Apr 2010. ISSN 1528-1167. Disponível em: < http://www.ncbi.nlm.nih.gov/pubmed/20196795 >.

[7] BERNASCONI, A. Advanced MRI analysis methods for detection of focal cortical dysplasia. **Epileptic Disord,** v. 5 Suppl 2, p. S81-4, Sep 2003. ISSN 1294-9361 (Print)1294-9361. Disponível em: < http://dx.doi.org/ >.

[8] BONILHA, L. et al. Texture analysis of hippocampal sclerosis. **Epilepsia,** v. 44, n. 12, p. 1546-50, Dec 2003. ISSN 0013-9580 (Print)0013-9580. Disponível em:

<http://dx.doi.org/>.

9 E, B. Ammonshorn Befunde bei Epileptikern. **Arch PsychiatrNervenkr,** v. 32, p. 820-825, 1889.

10 G, C. et al. Texture analysis of medical images. v. 59, n. 12, p. 1061–1069, December 2004. Disponível em: <http://dx.doi.org/10.1016/j.crad.2004.07.008 >.

11 CENDES, F. Progressive hippocampal and extrahippocampal atrophy in drug resistant epilepsy. **Curr Opin Neurol,** v. 18, n. 2, p. 173-7, Apr 2005. ISSN 1350-7540. Disponível em: < http://www.ncbi.nlm.nih.gov/pubmed/15791149 >.

12 CENDES, F. Neuroimaging in investigation of patients with epilepsy. **Continuum (Minneap Minn),** v. 19, n. 3 Epilepsy, p. 623-42, Jun 2013. ISSN 1538-6899. Disponível em: < http://www.ncbi.nlm.nih.gov/pubmed/23739101 >.

13 CENDES, F. et al. Frequency and characteristics of dual pathology in patients with lesional epilepsy. **Neurology,** v. 45, n. 11, p. 2058-64, Nov 1995. ISSN 0028-3878 (Print)0028-3878. Disponível em: < http://dx.doi.org/ >.

14 FERNANDES, P. T. et al. National Epilepsy movement in Brazil. **Arq Neuropsiquiatr,** v. 65 Suppl 1, p. 55-7, Jun 2007. ISSN 0004-282X (Print)0004-282x. Disponível em: < http://dx.doi.org/ >.

15 FREEBOROUGH, P. A.; FOX, N. C. MR image texture analysis applied to the diagnosis and tracking of Alzheimer's disease. **IEEE Trans Med Imaging,** v. 17, n. 3, p. 475-9, Jun 1998. ISSN 0278-0062 (Print)0278-0062. Disponível em: <http://dx.doi.org/10.1109/42.712137 >.

16 GAVARET, M. et al. Physiology of frontal lobe seizures: pre-ictal, ictal and inter-ictal relationships. **Suppl Clin Neurophysiol,** v. 57, p. 400-7, 2004. ISSN 1567-424X (Print)1567-424x. Disponível em: < http://dx.doi.org/ >.

17 HR, H.; R, R. Medical Imaging Physics. In: (Ed.). **Magnetic Resonance Imaging**.

USA: Wyley Sons Inc, 2002. p.355-385.

[18] RM, H. Statistical and Structural Approaches to Texture. **Proceedings of the IEEE,** v. 67, p. 786-804, 1979.

[19] HARALICK, R.; SHANMUGAM, K.; DINSTEIN, I. H. Textural Features for Image Classification. **IEEE Transactions on Systems, Man, and Cybernetics,** v. 3, n. 6, p. 610-621, 1979.

[20] HAUSER, W. A.; ANNEGERS, J. F.; ROCCA, W. A. Descriptive epidemiology of epilepsy: contributions of population-based studies from Rochester, Minnesota. **Mayo Clin Proc,** v. 71, n. 6, p. 576-86, Jun 1996. ISSN 0025-6196 (Print)0025-6196. Disponível em: < http://dx.doi.org/10.1016/s0025-6196(11)64115-3 >.

[21] HOLMES, G. L. et al. Consequences of Cortical Dysplasia During Development in Rats. **Epilepsia,** v. 40, n. 5, p. 537-544, ISSN 1528-1167. Disponível em: <http://onlinelibrary.wiley.com/doi/10.1111/j.1528-1157.1999.tb05554.x/abstract>. Disponível em: <http://onlinelibrary.wiley.com/doi/10.1111/j.1528-1157.1999.tb05554.x/pdf >.

[22] URBACH, H. et al. Epilepsy Syndromes. p. 15-19, 2013. ISSN 978-3-642-25138-2. Disponível em: <http://link.springer.com/chapter/10.1007/174_2012_555>. Disponível em: <http://link.springer.com/chapter/10.1007/174_2012_555/fulltext.html>. Disponível em: <http://link.springer.com/content/pdf/10.1007/174_2012_555.pdf>.

[23] EPILEPSY, I. L. A. Recommended guidelines for diagnosis and treatment in specialized epilepsy centers. **Epilepsia,** v. 31 Suppl 1, p. S1-12, 1990. ISSN 0013-9580 (Print)0013-9580. Disponível em: < http://dx.doi.org/ >.

[24] JACOBS, K. M.; HWANG, B. J.; PRINCE, D. A. Focal epileptogenesis in a rat model of polymicrogyria. **J Neurophysiol,** v. 81, n. 1, p. 159-73, Jan 1999. ISSN 0022-3077 (Print)0022-3077. Disponível em: < http://dx.doi.org/ >.

25 KEENE, D. L.; JIMENEZ, C. C.; VENTUREYRA, E. Cortical microdysplasia and surgical outcome in refractory epilepsy of childhood. **Pediatr Neurosurg,** v. 29, n. 2, p. 69-72, Aug 1998. ISSN 1016-2291 (Print)1016-2291. Disponível em: < http://dx.doi.org/ >.

26 KIRKPATRICK, P. J. et al. Control of temporal lobe epilepsy following en bloc resection of low-grade tumors. **J Neurosurg,** v. 78, n. 1, p. 19-25, Jan 1993. ISSN 0022-3085 (Print)0022-3085. Disponível em: <http://dx.doi.org/10.3171/jns.1993.78.1.0019 >.

27 KNISELY, A. S.; AMBLER, M. W. Temporal-Lobe Abnormalities in Thanatophoric Dysplasia. **Pediatric Neurosurgery,** v. 14, n. 4, p. 169-176, 2013. ISSN 1423-0305. Disponível em: <http://www.karger.com/Article/Abstract/120384 >.Disponível em: <http://www.karger.com/Article/FullText/120384>. Disponível em: <http://www.karger.com/Article/Pdf/120384 >.

28 KOBAYASHI, E. et al. Hippocampal atrophy and T2-weighted signal changes in familial mesial temporal lobe epilepsy. **Neurology,** v. 60, n. 3, p. 405-9, Feb 2003. ISSN 1526-632X. Disponível em: <http://www.ncbi.nlm.nih.gov/pubmed/12578919>.

29 KOMAKI, H. et al. Surgical treatment of early-infantile epileptic encephalopathy with suppression-bursts associated with focal cortical dysplasia. **Brain Dev,** v. 23, n. 7, p. 727-31, Nov 2001. ISSN 0387-7604 (Print)0387-7604. Disponível em: <http://dx.doi.org/ >.

30 RA, L. et al. VIII. MR image texture analysis—An approach to tissue characterization. **Magnetic Resonance Imaging,** v. 11, n. 6, p. 873–887, 1993 1993. Disponível em: < http://dx.doi.org/10.1016/0730-725X(93)90205-R >.

31 LI, L. M. et al. Surgical outcome in patients with epilepsy and dual pathology. **Brain,** v. 122 (Pt 5), p. 799-805, May 1999. ISSN 0006-8950 (Print)0006-8950. Disponível em: < http://dx.doi.org/ >.

[32] MATHIAS, J. M.; TOFTS, P. S.; LOSSEFF, N. A. Texture analysis of spinal cord pathology in multiple sclerosis. **Magn Reson Med,** v. 42, n. 5, p. 929-35, Nov 1999. ISSN 0740-3194 (Print)0740-3194. Disponível em: < http://dx.doi.org/ >.

[33] O'MUIRCHEARTAIGH, J.; RICHARDSON, M. P. Epilepsy and the frontal lobes. **Cortex,** v. 48, n. 2, p. 144-55, Feb 2012. ISSN 0010-9452. Disponível em: <http://dx.doi.org/10.1016/j.cortex.2011.11.012 >.

[34] Epilepsy and the frontal lobes. **Cortex,** v. 48, n. 2, p. 144-55, Feb 2012. ISSN 0010-9452. Disponível em: < http://dx.doi.org/10.1016/j.cortex.2011.11.012 >.

[35] MS, O. et al. Texture analysis of magnetic resonance images of patients with juvenile myoclonic epilepsy. v. 27, n. 1, p. 22–28, April 2013 2013. Disponível em: < http://dx.doi.org/10.1016/j.yebeh.2012.12.009 >.

[36] OLIVEIRA, M. **Analise de textura em imagens cerebrais: aplicacoes em acidente vascular cerebral isquemico, epilepsia mioclonica juvenil, doenca de Machado-Joseph, deficit cognitivo leve e doenca de Alzheimer**. 2010. 123 (DOUTORADO). DEPARTAMENTO DE RAIOS CÓSMICOS E CRONOLOGIA, INSTITUTO DE FÍSICA GLEB WATAGHIN, UNICAMP, CAMPINAS, SP, BRASIL.

[37] A, P.; ME, C.; F, C. Epilepsias Refratárias: diagnóstico sindrômico, topográfico e etiológico. In: CAM, G.;MM, G.*, et al* (Ed.). **Epilepsia**. São Paulo, Brasil: Lemos, 2000. p.369-378.

[38] PALMINI, A. et al. Diffuse cortical dysplasia, or the 'double cortex' syndrome: the clinical and epileptic spectrum in 10 patients. **Neurology,** v. 41, n. 10, p. 1656-62, Oct 1991. ISSN 0028-3878 (Print)0028-3878. Disponível em: < http://dx.doi.org/ >.

[39] PALMINI, A.; HOLTHAUSEN, H. Focal malformations of cortical development: a most relevant etiology of epilepsy in children. **Handb Clin Neurol,** v. 111, p. 549-65, 2013. ISSN 0072-9752 (Print)0072-9752. Disponível em: <http://dx.doi.org/10.1016/b978-0-444-52891-9.00058-0 >.

[40] PALMINI, A. et al. Focal neuronal migration disorders and intractable partial epilepsy: A study of 30 patients. **Annals of Neurology,** v. 30, n. 6, p. 741-749, ISSN 1531-8249. Disponível em: <http://onlinelibrary.wiley.com/doi/10.1002/ana.410300602/abstract >. Disponível em: < http://onlinelibrary.wiley.com/doi/10.1002/ana.410300602/pdf >.

[41] RAYMOND, A. A. et al. Abnormalities of gyration, heterotopias, tuberous sclerosis, focal cortical dysplasia, microdysgenesis, dysembryoplastic neuroepithelial tumour and dysgenesis of the archicortex in epilepsy. Clinical, EEG and neuroimaging features in 100 adult patients. **Brain,** v. 118 (Pt 3), p. 629-60, Jun 1995. ISSN 0006-8950 (Print)0006-8950. Disponível em: < http://dx.doi.org/ >.

[42] RIBARIC, II; NAGULIC, M.; DJUROVIC, B. Surgical treatment of epilepsy: our experiences with 34 children. **Childs Nerv Syst,** v. 7, n. 7, p. 402-4, Nov 1991. ISSN 0256-7040 (Print)0256-7040. Disponível em: < http://dx.doi.org/ >.

[43] ROPER, S. N. In utero irradiation of rats as a model of human cerebrocortical dysgenesis: a review. **Epilepsy Res,** v. 32, n. 1-2, p. 63-74, Sep 1998. ISSN 0920-1211 (Print)0920-1211. Disponível em: < http://dx.doi.org/ >.

[44] SCHAD, L. R.; BLUML, S.; ZUNA, I. MR tissue characterization of intracranial tumors by means of texture analysis. **Magn Reson Imaging,** v. 11, n. 6, p. 889-96, 1993. ISSN 0730-725X (Print)0730-725x. Disponível em: < http://dx.doi.org/ >.

[45] SOUZA EM, C. G. **Achados Matemático-Computacionais Referentes à Análise de Textura de Imagens de Ressonância Magnética do Cérebro**. 59ª Reunião Anual da SBPC. Belém, Pará, Brasil 2007.

[46] SZABO, C. A. et al. Epilepsy surgery in children with pervasive developmental disorder. **Pediatr Neurol,** v. 20, n. 5, p. 349-53, May 1999. ISSN 0887-8994 (Print)0887-8994. Disponível em: < http://dx.doi.org/ >.

[47] PM, S. et al. MaZda—A software package for image texture analysis. v. 94, n. 1, p. 66–76, April 2009 2009. Disponível em:

<http://dx.doi.org/10.1016/j.cmpb.2008.08.005 >.

48 THOM, M.; BERTRAM, E. H. Temporal lobe epilepsy. **Handb Clin Neurol,** v. 107, p. 225-40, 2012. ISSN 0072-9752 (Print)0072-9752. Disponível em: <http://dx.doi.org/10.1016/b978-0-444-52898-8.00014-8 >.

49 SOMMER, W.; ALLENBERG, I. Erkrankung des Ammonshorns als aetiologisches Moment der Epilepsie. **Archiv für Psychiatrie und Nervenkrankheiten,** v. 10, n. 3, p. 631-675, 2013. ISSN 1433-8491. Disponível em: <http://link.springer.com/article/10.1007/BF02224538>. Disponível em: <http://link.springer.com/content/pdf/10.1007/BF02224538.pdf >.

50 WILLIAMSON, P. D.; JOBST, B. C. Epilepsy surgery in developing countries. **Epilepsia,** v. 41 Suppl 4, p. S45-50, 2000. ISSN 0013-9580 (Print)0013-9580. Disponível em: < http://dx.doi.org/ >.

51 YU, O. et al. Existence of contralateral abnormalities revealed by texture analysis in unilateral intractable hippocampal epilepsy. **Magn Reson Imaging,** v. 19, n. 10, p. 1305-10, Dec 2001. ISSN 0730-725X (Print)0730-725x. Disponível em: <http://dx.doi.org/ >.

ANEXOS

Anexo 1 – Aprovação do Projeto no Comitê de Ética em Pesquisa Envolvendo Seres Humanos

FACULDADE DE MEDICINA DE JUNDIAÍ

Autarquia Municipal Criada por Lei Municipal Nº 1508 de 13 de março de 1969. CNPJ Nº [illegible]
Reconhecimento Federal: Decreto Nº 71.606 de 04/01/1973

Rua Francisco Telles, 250 - Fone: (11) 4587-1095 - Fax: (11) 4587-1095 - Cx. Postal 1295 - CEP 13202-550 - Jundiaí - SP

COMITÊ DE ÉTICA EM PESQUISA

Jundiaí, 6 de março de 2013

Ilustríssimo Senhor
MAURÍCIO MARTINS BALDASSIN

Ref.: Aprovação de Projeto de Pesquisa.

TÍTULO: "ANÁLISE DE TEXTURA DE IMAGENS DE RESSONÂNCIA MAGNÉTICA DO CÉREBRO EM PACIENTES PORTADORES DE EPILEPSIAS DE DIFÍCIL CONTROLE" - PROTOCOLO 14/2013.

Prezado Pesquisador:

O Comitê de Ética em Pesquisa – CEP desta Faculdade, em reunião no dia 6 de março de 2013, no cumprimento de suas atribuições e após revisão ao seu protocolo de pesquisa em epígrafe, emitiu parecer APROVANDO os seguintes documentos:

- Protocolo de Pesquisa original, de dezembro de 2012.

Lembramos a V.Sa. que é necessário enviar a este CEP relatórios semestrais e relatório de eventos adversos, caso estes venham a ocorrer, assim como relatório final com os resultados da pesquisa, para finalização do processo. Quaisquer dúvidas estamos à disposição.

Atenciosamente,

Prof. Dr. Rogério Bonassi Machado
Coordenador do Comitê de Ética em Pesquisa

Anexo 2 – Certificado de Premiação no Congresso Chileno de Neurocirurgia

SOCIEDAD DE NEUROCIRUGIA DE CHILE

Certifica que el trabajo libre **Modalidad POSTER** titulado:

"Análisis de Textura de Imágenes de Resonancia Magnética en Pacientes Portadores de Epilepsias de Difícil control"

del Autor:
Dr. Mauricio Martins Baldissin

y de los coautores:
Edna Marina De Souza, Evandro Pinto Da Luz De Oliveira, Gabriela Castellano.

ha sido premiado como
Mejor Trabajo Presentación Poster

en el **LV Congreso Chileno de Neurocirugía "Nuevas Tendencias en Neurocirugía"**, realizado los días 25, 26 y 27 de Octubre de 2012, en Hotel Cumbres Patagónicas, en la ciudad de Puerto Varas, Chile.

Dr. Ricardo Rojas V.
Presidente
Comité Organizador
LV Congreso Chileno de Neurocirugía

Dr. René Corvalán L.
Presidente
Sociedad de Neurocirugía de Chile

Anexo 3 – Comprovante de Submissão do Artigo: Arquivos de Neuro-Psiquiatria

ARQUIVOS DE NEURO-PSIQUIATRIA

PÁGINA INICIAL SOBRE PÁGINA DO USUÁRIO

Página inicial > Usuário > Autor > **Submissões Ativas**

Submissões Ativas

ATIVO | ARQUIVO

ID	MM-DD ENVIADO	SEÇÃO	AUTORES	TÍTULO	SITUAÇÃO
ANP-3024	06-17	ART	Baldissin, de Souza, Castellano	INVESTIGATION OF MRI TEXTURE ANALYSIS AS AN AID TOOL FOR...	Aguardando designação

1 a 1 de 1 itens

Iniciar nova submissão

CLIQUE AQUI para iniciar os cinco passos do processo de submissão.

USUÁRIO

Logado como:
mbaldissin

- Meus periódicos
- Perfil
- Sair do sistema

AUTOR

Submissões

- Ativo (1)
- Arquivo (0)
- Nova submissão

IDIOMA

Português (Brasil)

NOTIFICAÇÕES

- Visualizar
- Gerenciar

Rua Vergueiro 1421 / conj 804 - Torre Sul - Ed Top Towers Offices - 04101-000 São Paulo SP - Brasil. Tel.: +55 11 3884-2042 Fax: +55 11 2369-9721

Anexo 4 – Resumo do Trabalho Apresentado no Congresso Chileno de Neurocirurgia

SOCIEDAD DE NEUROCIRUGIA DE CHILE

LV Congreso Anual de Neurocirugía

24 al 27 de Octubre de 2012

Hotel Cumbres Patagónicas

Puerto Varas, Chile

Nombre del Relator:

Nombre del Primer Autor: MAURÍCIO MARTINS BALDISSIN
Lugar de Trabajo: DEPARTAMENTO DE NEUROLOGÍA – FACULTAD DE CIENCIAS MÉDICAS – UNICAMP, CAMPINAS, BRASIL
Dirección: Universidad Estadual de Campinas (Unicamp)
Teléfono: 55-11-45217121 Celular: 55-11-996533970 e.mail: cl.neuro@terra.com.br

Tipo de Presentación: Comunicación Oral _____ Poster _____

RESUMEN DE TEMA LIBRE

Escribir el resumen sin sobrepasar los márgenes.

ANÁLISIS DE TEXTURA DE IMÁGENES DE RESONANCIA MAGNÉTICA EN PACIENTES PORTADORES DE EPILEPSIAS DE DIFÍCIL CONTROL

[1]MAURÍCIO MARTINS BALDISSIN, [2]EDNA MARINA DE SOUZA, [1]EVANDRO PINTO DA LUZ DE OLIVEIRA , [3]GABRIELA CASTELLANO.
[1]División de Neurocirugía, Departamento de Neurología, Facultad de Ciencias Médicas, Unicamp, Campinas, Brasil
[2]Centro de Ingeniería Biomédica, Unicamp, Campinas, Brasil
[3]Grupo de Neurofísica, Departamento de Rayos Cósmicos y Cronología, Instituto de Física Gleb Wataghin, Unicamp, Campinas, Brasil

En determinados casos de epilepsias de dificil control, una inspección visual simples de las imágenes de resonancia magnética (RM) no permite detectar

cualquier alteración morfológica en las estructuras cerebrales, dificultando la elección del abordage quirúrgico-terapéutico. Este estudio utilizó la análisis estatística de textura de imágenes de RM cerebrales para comparar tecidos de los lóbulos frontal y temporal de 20 pacientes con epilepsias de dificil control y 20 individuos saludables, com el intuito de detectar posibles alteraciones entre pacientes y controles. Las regiones de interés avaliadas fueron los hipocampos, porciones de la corteza pre-frontal y de la corteza pre-frontal de asociación límbica. De los parámetros de textura avaliados, encontramos que para los pacientes, el momento angular secundario (MAS) aumentó y la entropia de la suma (ES) disminuyó con relación a los controles (teste-t, $p<0,05$), para todas las regiones estudiadas, y otros parámetros también se mostraron alterados para los pacientes para diferentes regiones. Como el MAS mide uniformidad y la ES desorden, esto podria indicar una mayor uniformidad del tejido subyacente para pacientes con relación a los controles, lo que indica la existencia de modificaciones estructurales en los tejidos avaluadas.

Anexo 5 – Artigo Submetido: Arquivos de Neuro-Psiquiatria

Investigation of MRI texture analysis as an aid tool for characterization of refractory epilepsies

Investigação da análise de textura em IRM como auxílio para caracterização de epilepsias refratárias

[1]MAURÍCIO MARTINS BALDISSIN, [2]EDNA MARINA DE SOUZA, [3]GABRIELA CASTELLANO

[1]Department of Neurology, Medical Sciences School, UNICAMP.
[2]Department of Biomedical Engineering, Electrical and Computer Engineering School, UNICAMP.
[3]Neurophysics Group, Gleb Wataghin Physics Institute, UNICAMP.

Correspondence: Maurício Martins Baldissin. Neurology Department, Medical School Sciences, UNICAMP. Street Tessália Vieira de Camargo 126; 13083-887, Campinas, SP - Brazil; contato@neurodiagnose.com.br
Conflict of interest: there is no conflict of interest to declare.

Abstract: *Refractory epilepsies are syndromes for which therapies that employ two or more antiepileptic drugs (AEDs), separately or in association, do not result in control of crisis. Patients may present focal cortical dysplasia (FCD) or diffuse dysplasia and/or hippocampal atrophic alterations that may not be detectable by a simple visual analysis in magnetic resonance imaging (MRI). The aim of this study was to evaluate MRI texture in regions of interest (ROIs) located in the hippocampi, limbic association cortex and prefrontal cortex of 20 patients with refractory epilepsy and to compare them with the same areas in 20 healthy individuals, in order to find out if the texture parameters could be related to the presence of the disease. Of the 11 texture parameters calculated, six indicated the existence of statistically significant differences between the studied groups. Such findings suggest the possibility of this technique contributing to studies of refractory epilepsies.*

Keywords: *refractory epilepsies, magnetic resonance, texture analysis.*

Resumo: *Epilepsias refratárias compreendem síndromes para as quais as terapias que empregam duas ou mais drogas antiepilépticas (DAEs), isoladamente ou em associação, não resultam no controle da frequência das crises. Portadores podem apresentar displasias corticais focais (DCFs) ou difusas e/ou alterações atróficas hipocampais que, em alguns casos, não são detectáveis por uma simples análise visual nas imagens de ressonância magnética (RM). Nesse contexto, o objetivo deste estudo foi avaliar a textura de imagens de RM em regiões de interesse (ROIs) localizadas nos hipocampos, córtex de associação límbico e córtex pré-frontal de 20*

pacientes com epilepsia refratária e compará-las às mesmas áreas de um grupo de 20 indivíduos sadios. Dos 11 parâmetros de textura calculados, seis indicaram a existência de diferenças estatisticamente significantes entre os grupos estudados. Tais achados sugerem a possibilidade desta técnica contribuir para os estudos das epilepsias de difícil controle.

Palavras-chave: *epilepsias refratárias, ressonância magnética, análise de textura.*

Refractory epilepsies involve syndromes for which the therapies that employ two or more antiepileptic drugs (AEDs), separately or in association, do not result in control of crisis frequency[1,2]. In Brazil, among the people affected by epilepsy, totaling approximately 3 million, 30% are refractory to drug therapy[3].

Among patients with refractory epilepsy, 40% present hippocampal atrophy in cases of temporal lobe epilepsy (TLE)[4,5] and 35% present focal cortical dysplasia (FCD) in cases of extratemporal epilepsy[6].

FCD is characterized by alterations in the microarchitecture of the cerebral cortex, in which dysmorphic neurons (giant, dysplastic) and balloon cells may or may not be observed. The presence or absence of abnormal cells results in two possible classifications for FCD. In type 1 FCD, we can observe the loss of the laminar pattern of the cortex without the presence of abnormal cells; in type 2 FCD, in turn, there is the presence of dysplastic neurons or balloon cells associated with loss of cortical lamination. In the MRI scans, the FCD findings include thickening of the cortex, abnormal cortical signals and blurring in areas in cortico-subcortical transition. Of the patients that present epilepsy associated with FCD, approximately 55% are refractory to the medication[6].

TLE is a syndrome in which the ictal activity starts in the temporal lobe, where it is possible to observe the occurrence of mesial temporal sclerosis (MTS), which besides the hippocampus can also affect neighboring structures such as the amygdala and the entorhinal cortex. In MRI, it is possible to observe atrophies both of the hippocampus and of the other temporal lobe structures[5,7]. Of the patients affected by this syndrome, 40% are refractory to the medication[5].

Nevertheless, many patients with a clinical picture of refractory epilepsy present visibly normal MRI and no volumetric abnormality in the brain structures[5,6,7,8,9]. Various studies show that TLE involves the mesial limbic structures, which are abnormal in many patients. The surgical removal of

these areas can contribute to crisis control[10,11,12].

MRI is a diagnostic imaging technique broadcast that has been widespread since the early 80s. It is a method that enables the obtainment of images of organs with high spatial resolution without the use of ionizing radiation. The technique is used extensively in neurology, both for structural and functional evaluations. The versatility of the image capture parameters and the diversity of data processing tools enable its adaptation to a vast array of clinical situations.

In this study we used MRI processing by texture analysis, which is being increasingly explored in clinical surveys. This is because histological modifications may be revealed as alterations in the MRI signal detected by this technique. In this case, the statistical parameters of texture of these images may be different from those observed for normal subjects[13,14,15,16].

The texture of an MRI image, in this study, refers to the appearance, structure and arrangement of the objects along it. It is a descriptor with the potential to distinguish between superficial characteristics of objects in the image, such as uniformity, roughness and smoothness. Although there are several ways of describing the texture of images, the approach that has been applied most often to medical images is the co-occurrence matrix, which is based on the distribution of the grey levels in a given region of interest (ROI) of the evaluated image and on their neighborhood relations[17,18,19].

The application of different approaches of the texture analysis technique to the study of epilepsy is not new. In 2001, Yu et al. found alterations of texture in the hippocampus contralateral to the one that presented atrophy in patients with TLE[21]. In 2003, Bonilha et al. confirmed the efficiency of this technique in detecting hippocampal sclerosis (HS) in cases of mesial temporal lobe epilepsy (MTLE)[20]. As a result, they observed that most of the texture parameters calculated made it possible to distinguish differences between the sclerotic hippocampal and contralateral tissues of patients and the normal hippocampal tissues of control subjects.

Bernasconi[22] and Antel et al.[23] employed another texture analysis approach to evaluate cortical thickening in FCDs. With the characterization of the texture of dysplastic lesions, they drew up a computational algorithm with the objective of automatically detecting, in the form of a study, dysplastic lesions. Algorithms of this nature, in the cases where validation by histological analysis is possible, may contribute even further to the diagnosis of epilepsies.

Taking into account the panorama of refractory epilepsies and the perspectives that arise with texture analysis, this study was aimed at verifying whether there are statistically significant differences of texture between brain structures of patients and of healthy subjects when we evaluate the limbic association cortex, the prefrontal cortex and the hippocampi.

Methods

The group of patients selected by the criteria of the Neuroimaging Laboratory of State University of Campinas (UNICAMP) was composed of subjects with distinct clinical symptoms. This selection took into consideration the fact that, despite the profile of the symptoms and of their clinical evolution, the simple visual analysis of the MRI did not detect alterations at the time of the study, in which the patients were already considered refractory to the AEDs. The choice of the patients was based on recent models in which it is proposed that any region of the brain can originate the epileptic crisis and recruit other areas through interaction of the limbic, cortical and subcortical structures[10].

This retrospective study involved the selection of MRI scans of 20 patients with refractory epilepsy, aged between 21 and 41 years (average = 32 ± 8 years, 66% men), besides another 20 healthy subjects as a control group, aged between 26 and 48 years (average = 29 ± 4 years, 55% men) without a history of neurological diseases. The age of crisis onset for the studied group ranged between 2 and 28 years (average = 12.1 ± 6.9 years). It is a unpaired study. Both the images of the patients and of the control subjects were normal upon visual and volumetric analysis by the radiologist. All the images were acquired in the Achieva3T® scanner (Philips, Netherlands), and the project was approved by the Committee of Ethics in Research of Medical School of Jundiai.

Table 1 presents the types of crises of each one of the patients studied and the age at onset of the crises.

The textures of the hippocampi and of cortical portions (prefrontal cortex and limbic association cortex) were evaluated in all the patients. Coronal T2-weighted images (TR = 2000 ms, TE = 30 ms, section thickness = 3 mm) were used in the hippocampal analyses. T2 images provide a more precise anatomical location of the temporal lobe structures, enabling the detection of hippocampal atrophies in the TLEs. Sagittal T1 images (TR = 7.1 ms, TE = 3.2 ms, section thickness = 1 mm) were used for the limbic association cortex and

prefrontal cortex study, since they present better contrast for the detection of cortical malformations.

The texture analyses were executed in the MaZda software (Lodz, Poland). This software was used to define, for each subject, ROIs in the left and right hippocampi, in the prefrontal cortex and in the limbic association cortex, as presented in Figure 1.

A slice of the TI image was selected for each subject for evaluation of the cortical areas, with a slice of the T2 image for evaluation of the hippocampi, as these are the ones that provided the best visual representation of the areas studied. Small ROIs (minimum of 15 x 15 pixels) were used in the evaluation of the cortical tissues, in order to reduce the influence of brain sulci and gyri in the texture analysis.

The statistical parameters of texture were calculated from the grey level co-occurrence matrix[17,18]. This matrix enables the obtainment of statistical information from the distribution of pixel pairs along the image. The matrix was used as a basis to calculate the following statistical parameters: angular second moment (ASM), contrast (CO), correlation (COR), inverse difference moment (IDM), entropy (E), sum entropy (SE), difference entropy (DE), sum variance (SV), difference variance (DV), sum average (SA) and sum of squares (SS). These parameters were calculated for a distance between pixels equal to three, taking, for each one of the parameters, the mean of the values obtained for four image sweep directions (0°, 45°, 90°, 135°). The statistical parameters cited provide different information about the same evaluated ROI. For example, ASM assesses uniformity; the entropy measurements assess disorganization among the image pixels; contrast can detect the presence of edges and rough spots in the image. The statistical significance of the differences found between the group of patients and the control group was verified with the Analysis of Variance (ANOVA) together with the Bonferroni correction, given the large number of texture parameters and the various ROIs evaluated for each subject. The significance level used was 5%.

Results

Table 2 presents the means and standard deviations of the values of the texture parameters calculated for the prefrontal cortex and the limbic association cortex for each studied group in the MRI, together with the p-values obtained by ANOVA and corrected via Bonferroni analysis,

considering the number of parameters employed and the total sum of ROIs for which they were calculated. Only parameters that presented significant differences among the groups are shown.

Table 3 presents the results obtained in the MRI analyses of the hippocampi of patients and control subjects, using a method similar to that adopted in the cortical areas studied. As for Table 2, only parameters that presented significant differences among the groups are shown.

Discussion

According to Table 2, the parameters obtained by this study that resulted in statistically significant

differences between the group of patients and the control group both for the prefrontal cortex and for the limbic association cortex were: ASM, COR, SE, E and DE. For the limbic association cortex, besides these parameters, we verified that the IDM also presented significant differences between the groups.

Table 3 shows that ASM, SE, E, DE and SV presented statistically significant differences between the group of patients and the control group for both hippocampi.

Given that ASM is related to the level of uniformity (order) of the grey levels in the image and the entropies (SE, E and DE) measure the degree of disorder of these grey levels, we observed that both for the cortical areas evaluated, and for the hippocampi, the group of patients presented greater uniformity and a lesser degree of disorder of the grey levels in the ROIs when compared with the control group. This suggests the existence of more uniform textures associated with the MRI signal of these cerebral ROIs for the patients in relation to the control subjects (healthy subjects). It is important to emphasize that ASM measures how different the MCO coefficients are, i.e., how different are the probabilities of the different pairs of grey levels co-occurring. As the entropies are inversely correlated with ASM, they measure the degree of equality of these probabilities. Therefore, the greater uniformity mentioned refers to different probabilities of co-occurrence of pairs of grey levels.

Both in the prefrontal cortex and in the limbic cortex the COR module was smaller for the group of patients, indicating less, or no, linear dependence between neighboring pixels for this group compared with the control group. The higher value of the IDM for the prefrontal cortex of the group of patients indicates the existence of greater homogeneity (smoothness) in the grey levels of this group when compared with the control subjects.

Lower SV values were observed in the hippocampi of the patients than in those found for the control subjects, indicating a smaller deviation, in relation to the mean, of the sum of grey levels in the structures evaluated.

The findings obtained seem to be in agreement with observations found in the literature, that the main neurons of the hippocampus are vulnerable to a varied range of insults, such as hypoxia, ischemia, trauma and hyperglicemia[10,24]. Since the necroscopic studies of Sommer[24] and Bratz[25], it has been observed that in patients with epilepsy, the hippocampus presents neuronal loss

accompanied by fibrosis, gliosis, volume contraction and tissue thickening[7]. As mentioned, the analyses of Yu et al. detected alterations of texture in the hippocampus contralateral to that presenting atrophy in patients affected by TLE[21]. In the study by Bonilha et al.[20], the authors observed alterations of texture in the sclerotic and contralateral hippocampi of patients with epilepsy when compared with the healthy subjects. Indeed, in this study, we observe bilateral alterations of texture in the hippocampi of the patients when compared with the control group. It is interesting to note that this occurred for the group as a whole, regardless of the type of epileptic crisis presented. This might be related to structural modifications that may result from the epileptic crises – which would explain the finding, in spite of the heterogeneity of the group of patients. We can therefore assume the possibility that hippocampal alterations result, in turn, in the refractoriness of epileptic crises.

In relation to the cortical, limbic and prefrontal portions evaluated, it cannot be stated for sure that the alterations of texture observed in the patients result from FCDs. To verify this hypothesis, it would be necessary to compare the data with the histopathological analyses of the areas in question. According to the hypothesis of Bernasconi[22], FCDs appear in MRI images as a thickening of the cortex combined with a hypotensive signal in the T1 images when compared with the normal cortical tissues, as they can be made up of dysmorphic neurons (giant, dysplastic) and balloon cells. However, there is also the type of dysplasia in which there is loss of the laminar pattern of the cortex without the presence of abnormal cells[9], which may hinder the detection of these lesions in the visual analysis of MRI images.

The findings of this study, among other possibilities, may corroborate this second hypothesis of Bernasconi.

Concluding, in this work we found significant differences between the group of epilepsy patients and that of control subjects in the parameters ASM, SE, E and DE for all the ROIs studied in the MRI. With the same procedure we found significant differences in the parameters COR, IDM and SV, for some of the ROIs. These findings indicate the existence of differences of texture in the cerebral tissues of these two groups both for the hippocampi and for the cortical portions evaluated.

This study opens up a perspective on the use of this technique beyond surveys. With subsequent studies, covering a larger number of subjects (patients and control subjects) and the use of histological techniques, if the findings are

corroborated, we will be able to have yet another useful tool to assist in the evaluation of MRI images of patients with refractory epilepsy.

References

[1] BERG, A.T.; BERKOVIC, S.F.; BRODIE, J.M.; et al. Revised Terminology and Concepts for Organization of Seizures and Epilepsies: Report of the ILAE Commission on Classification and Terminology, 2005-2009. **Epilepsia**, v. 51(4), p. 676-685, 2010.

[2] PALMINI, A.; CALCAGNOTTO, M.E.; CENDES, F. Epilepsias Refratárias: Diagnóstico Sindrômico, Topográfico e Etiológico. In: GUERREIRO, C.A.M.; GUERREIRO, M.M.; CENDES, F.; LOPES-CENDES, I. (Eds.). **Epilepsia**. São Paulo: Lemos, 2000. p. 369-378.

[3] FERNANDES, P.T.; NORONHA, A.L.A.; SANDER, J.; et al. National Epilepsy Movement in Brazil. **Arquivos de Neuropsiquiatria**, v. 65(1), p. 55-57, 2007.

[4] CENDES, F. Progressive Hippocampal and Extrahippocampal Atrophy in Drug Resistant Epilepsy. **Current Opinion in Neurology**, v. 18(2), p.173-177, 2005.

[5] KOBAYASHI, E.; CENDES, F.; D'AGOSTINO, M.D.; et al. Hippocampal Atrophy and T2-Weighted Signal Changes in Familial Mesial Temporal Lobe Epilepsy. **Neurology**, v. 60(3), p. 405-410, 2003.

[6] BARKOVITCH, J.; KUZNIECKY, R.; DOBYNS, W.; JACKSON, G.; BECKER, L.; EVRARD, P. A Classification Scheme for Malformations of Cortical Development. **Neuropediatrics**, v. 27, p. 59-63, 1996.

[7] CENDES, F.; COOK, M.J.; WATSON, C.; et al. Frequency and Characteristics of Dual Pathology in Patients with Lesional Epilepsy. **Neurology**, v. 45, p. 2058-2064, 1995.

[8] URBACH, H.; SASSEN, R.; WELLMER, J. Epilepsy Syndromes. **Medical Radiology**, pp 15-19, 2013.

[9] O'MUIRCHEARTAIG, J.; RICHARDSON, M.P. Epilepsy and the Frontal Lobes. **Cortex**, v. 48, p. 144-155, 2012.

[10] THOM, M.; BERTRAM, M. Temporal Lobe Epilepsy. **Handbook of Clinical Neurology**, v. 107, parte 1, p. 284-299, Elsevier, 2012.

[11] BELEZA, P.; PINHO, J. Frontal Lobe Epilepsy. **Journal of Clinical Neuroscience**, v. 18, p. 593-600, 2011.

[12] GAVARET, M.; MCGONIGAL, A.; BADIER, J.M.; et al. Physiology of Frontal Lobe Seizures: Pre-Ictal, Ictal and Inter-Ictal Relationships. **Advances in Clinical Neurophysiology**, v. 57, p. 400-407, Elsevier, 2004.

[13] LERSKI, R.A.; STRAUGHAN, K.; SCHAD, L.R.; et al. Image Texture Analysis: An Approach to Tissue

Characterization. **Magnetic Resonance Imaging**, v. 11, p. 873-887, 1993.

[14] FREEBOROUGH, P.A.; FOX, N.C. MR Texture Analysis Applied to the Diagnosis and Tracking of Alzheimer Disease. **IEEE Transactions on Medical Imaging**, v. 17(3), p. 475-479, 1998.

[15] MATHIAS, J.M.; TOFTS, P.S.; LOSSEFF, N.A. Texture Analysis of Spinal Cord Pathology in Multiple Sclerosis. **Magnetic Resonance Medicine**, v. 42(5), p. 929-935, 1999.

[16] SCHAD, L.R.; BLÜML, S.; ZUNA, I. MR Tissue Characterization of Intracranial Tumors by Means of Texture Analysis. **Magnetic Resonance Imaging**, v. 11, p. 889-896, 1993.

[17] HARALICK, R.M.; SHANNMUGAM, K. 1973. Textural Features for Images Classification. **IEEE Transactions on Systems, Man, and Cybernetics**, v. 3(6), p. 610-621, 1979.

[18] HARALICK, R. M. Statistical and Structural Approaches to Texture. **Proceedings of the IEEE**, v. 67, p. 786-804, 1979.

[19] CASTELLANO, G.; BONILHA, L.; LI, L.M.; CENDES, F. Texture Analysis of Medical Images. **Clinical Radiology**, p. 1061-1069, 2004.

[20] BONILHA, L.; KOBAYASHI, E.; CASTELLANO, G.; et al. Texture Analysis of Hippocampal Sclerosis. **Epilepsia**, v. 12, p. 1546-1550, 2003.

[21] YU, O.; ROCH, C.; NAMER, I.J.; et al. Existence of Contralateral Abnormalities Revealed by Texture Analysis in Unilateral Intractable Hippocampal Epilepsy. **Magnetic Resonance Imaging**, v. 19, p. 1305-1310, 2001.

[22] BERNASCONI, A. Advanced MRI Analysis Methods for Detection of Focal Cortical Dysplasia. **Epileptical Disorders**, v. 5, p. 81-84, 2003.

[23] ANTEL, S.B.; COLLINS, D.L.; BERNASCONI, N.; et al. Automated Detection of Focal Cortical Dysplasia Lesions Using Computational Models of their MRI Characteristics and Texture Analysis. **Neuroimage**, v. 19(4), p. 1748-1759, 2003.

[24] SOMMER, W. Erkrankung des Ammonshornes als Aetiologisches Moment der Epilepsie. **Arch PsychiatrNervenkr**, v. 10, p. 631-675, 1880.

[25] BRATZ, E. Ammonshorn Befunde bei Epileptikern. **Arch PsychiatrNervenkr**, v. 32, p. 820-835, 1889.

Table 1: Types of symptoms presented by the patients studied and age at onset of crisis.

PATIENT	SYMPTOMS	AGE AT ONSET OF CRISIS
1	TONIC-CLONIC CRISIS	17
2	ABSENCE	10
3	COMPLEX PARTIAL CRISIS	6
4	TONIC-CLONIC CRISIS	12
5	TONIC CRISIS, ABSENCE	28
6	NOCTURNAL EPILEPSY	9
7	ABSENCE, TONIC-CLONIC CRISIS	11
8	ORAL AUTOMATISMS, TONIC-CLONIC CRISIS	19
9	ORAL AUTOMATISMS, ABSENCE	4
10	TONIC CRISES	13
11	NOCTURNAL EPILEPSY, MYOCLONIA	6
12	MYOCLONIA, TONIC-CLONIC CRISIS	13
13	TONIC CRISES	2
14	COMPLEX PARTIAL CRISIS	12
15	ORAL AUTOMATISMS, MYOCLONIA	7
16	ABSENCE	21
17	TONIC CRISES	24
18	COMPLEX PARTIAL CRISIS	8
19	ABSENCE	15
20	TONIC CRISIS, ABSENCE	5

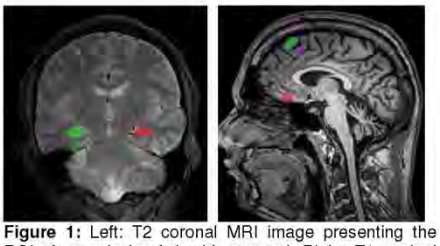

Figure 1: Left: T2 coronal MRI image presenting the ROIs for analysis of the hippocampi. Right: T1 sagittal MRI image presenting the ROIs for the analysis of cortical portions.

Table 2: Results obtained in the analysis of the prefrontal cortex and of the limbic association cortex in the MRI. The texture parameters that presented statistically significant differences between the group of patients and the control group have been highlighted.

	PRE-FRONTAL CORTEX			LIMBIC ASSOCIATION CORTEX		
PARAMETERS	PATIENTS MEAN ± SD	CONTROLS MEAN ± SD	P	PATIENTS MEAN ± SD	CONTROLS MEAN ± SD	P
ASM	0.09 ± 0.06	0.04 ± 0.02	< 0.01	0.013 ± 0.006	0.006 ± 0.004	< 0.01
COR	-0.12 ± 0.02	-0.44 ± 0.18	0.04	-0.07 ± 0.03	0.18 ± 0.14	< 0.01
IDM	0.07 ± 0.04	-0.10 ± 0.05	< 0.01			
SE	1.28 ± 0.23	1.82 ± 0.28	0.03	1.42 ± 0.16	2.01 ± 0.25	< 0.01
E	1.88 ± 0.34	2.79 ± 0.27	< 0.01	2.01 ± 0.33	2.95 ± 0.32	< 0.01
DE	1,17 ± 0,17	1.58 ± 0.16	< 0.01	1.30 ± 0.17	1.98 ± 0.13	< 0.01

Table 3: Results obtained in the analysis of the hippocampi in the MRI. The texture parameters that presented statistically significant differences between the group of patients and the control group have been highlighted.

	LEFT HIPPOCAMPUS			RIGHT HIPPOCAMPUS		
PARAMETERS	PATIENTS MEAN ± SD	CONTROLS MEAN ± SD	P	PATIENTS MEAN ± SD	CONTROLS MEAN ± SD	P
ASM	0,005± 0,002	0,002 ± 0,001	< 0,01	0,006 ± 0,002	0,002 ± 0,001	< 0,01
SV	581,91 ± 233,39	683,94 ± 150,29	0,02	203,51 ± 155,84	517,32 ± 225,83	0,03
SE	1,67 ± 0,16	2,12 ± 0,17	< 0,01	1,58 ± 0,23	2,04 ± 0,19	< 0,01
E	1,73 ± 0,15	2,1 ± 0,14	< 0,01	1,67 ± 0,20	2,23 ± 0,20	< 0,01
DE	1,70 ± 0,18	1,93 ± 0,18	< 0,01	1,35 ± 0,75	1,16 ± 0,77	< 0,01

Anexo 6 – Gráficos dos Parâmetros de Textura que Resultaram em Diferenças Significantes entre o Grupo de Pacientes e o Grupo Controle

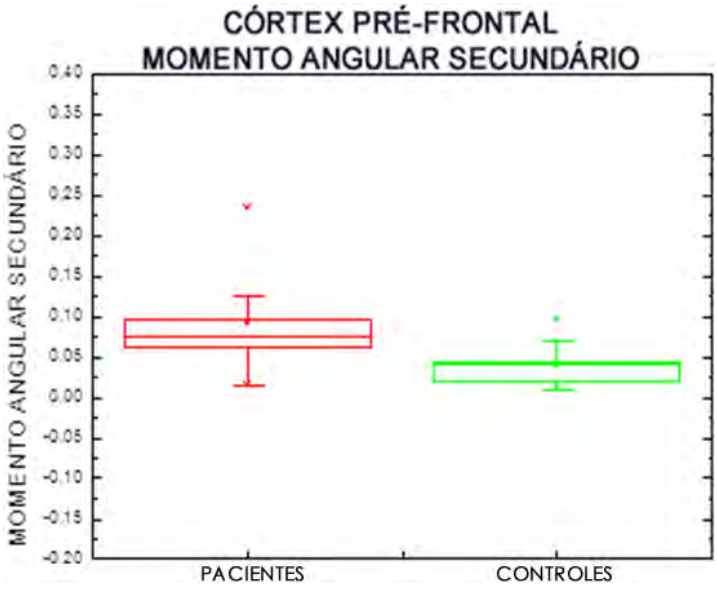

Figura 19: Boxplot do MAS calculado para o córtex pré-frontal do grupo de pacientes e do grupo controle.

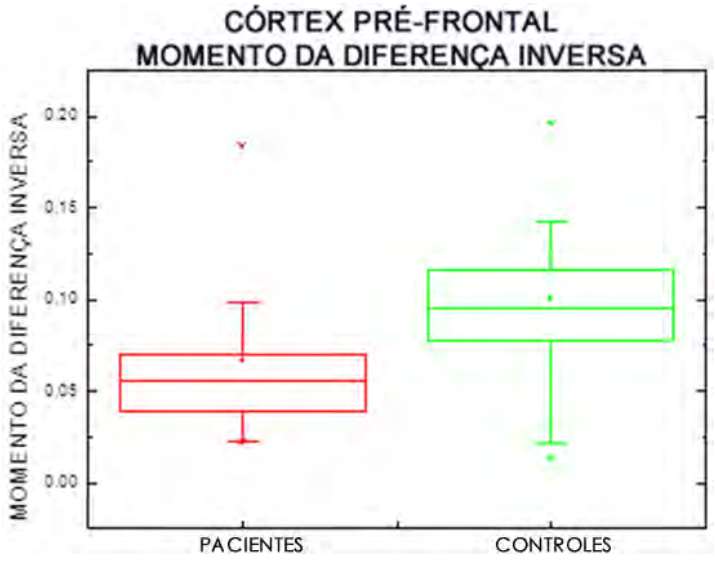

Figura 20: Boxplot do MDI calculado para o córtex pré-frontal do grupo de pacientes e do grupo controle.

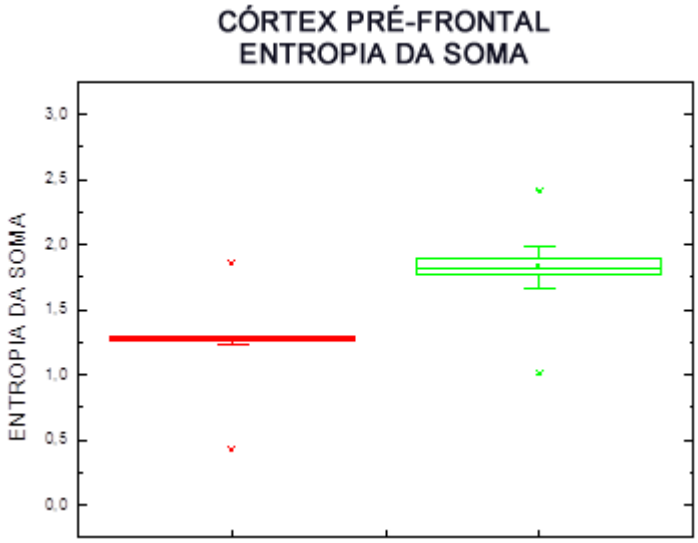

Figura 21: Boxplot da ES calculada para o córtex pré-frontal do grupo de pacientes e do grupo controle.

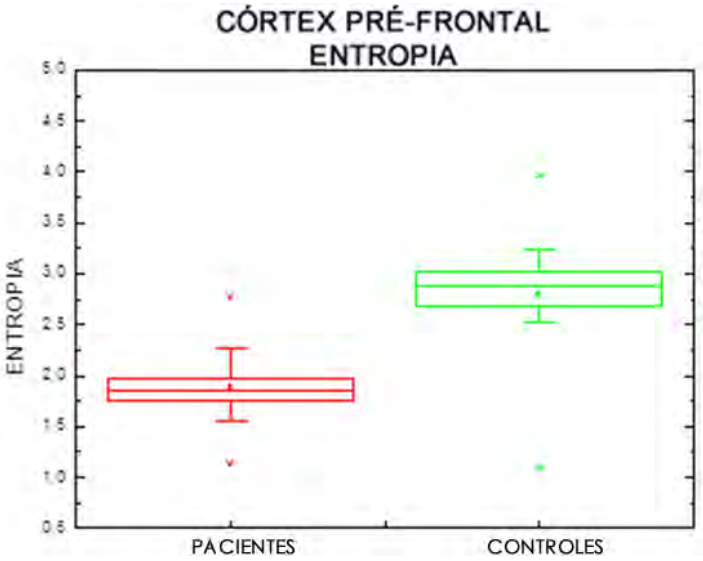

Figura 22: Boxplot da E calculada para o córtex pré-frontal do grupo de pacientes e do grupo controle.

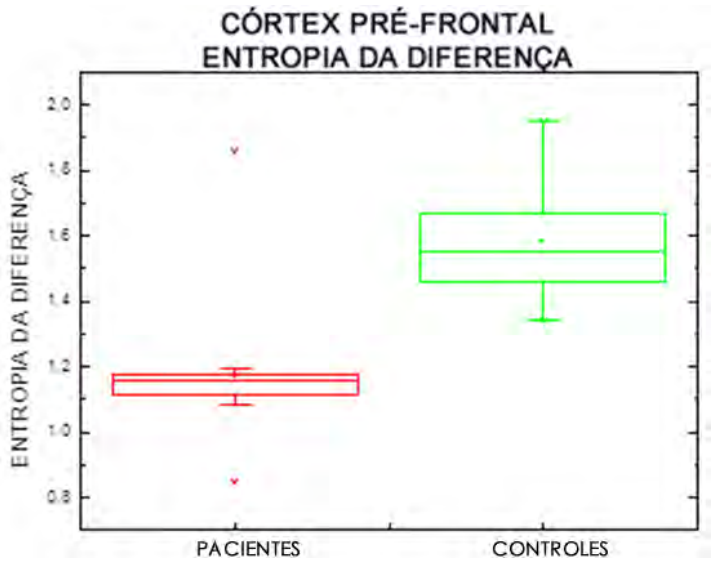

Figura 23: Boxplot da ED calculada para o córtex pré-frontal do grupo de pacientes e do grupo controle.

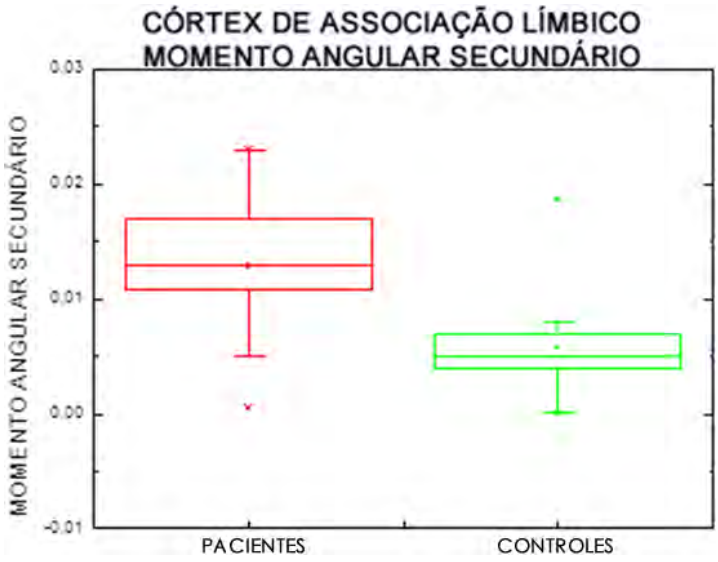

Figura 24: Boxplot do MAS calculado para o córtex de associação límbico do grupo de pacientes e do grupo controle.

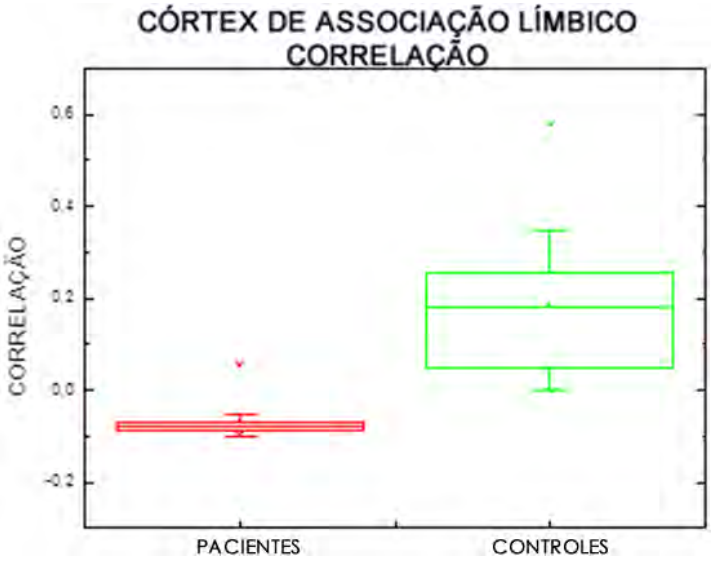

Figura 25: Boxplot do COR calculado para o córtex de associação límbico do grupo de pacientes e do grupo controle.

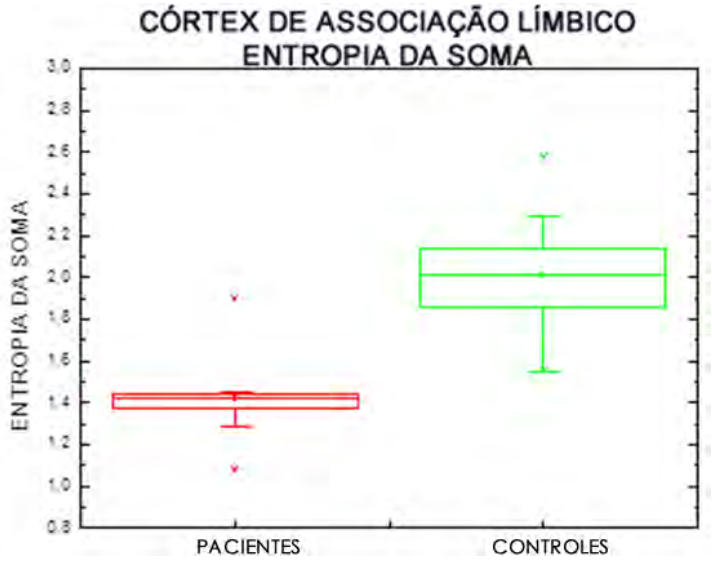

Figura 26: Boxplot da ES calculado para o córtex de associação límbico do grupo de pacientes e do grupo controle.

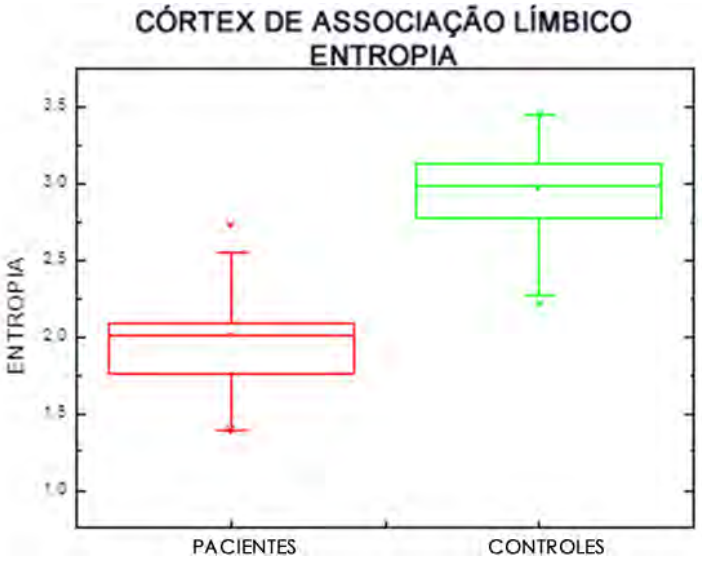

Figura 27: Boxplot da E calculada para o córtex de associação límbico do grupo de pacientes e do grupo controle.

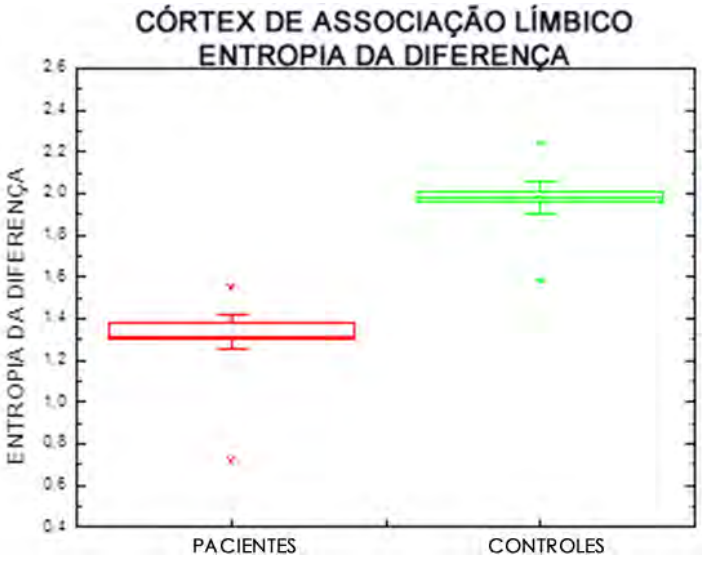

Figura 28: Boxplot da ED calculada para o córtex de associação límbico do grupo de pacientes e do grupo controle.

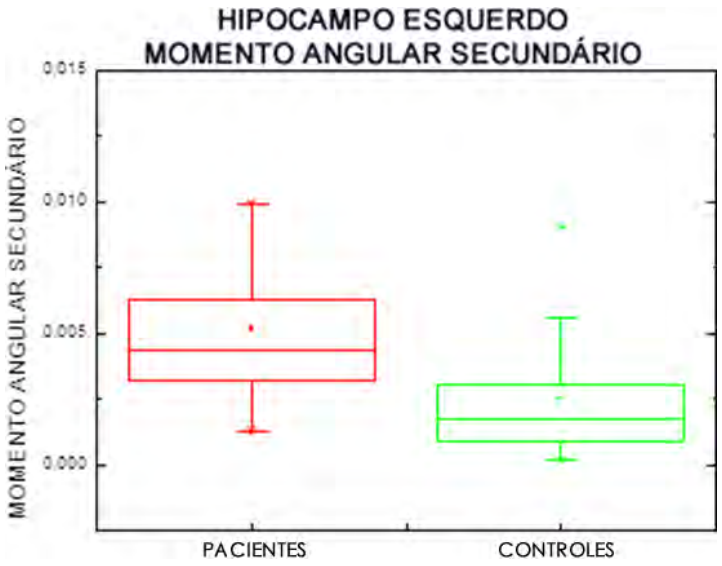

Figura 29: Boxplot do MAS calculado para o hipocampo esquerdo do grupo de pacientes e do grupo controle.

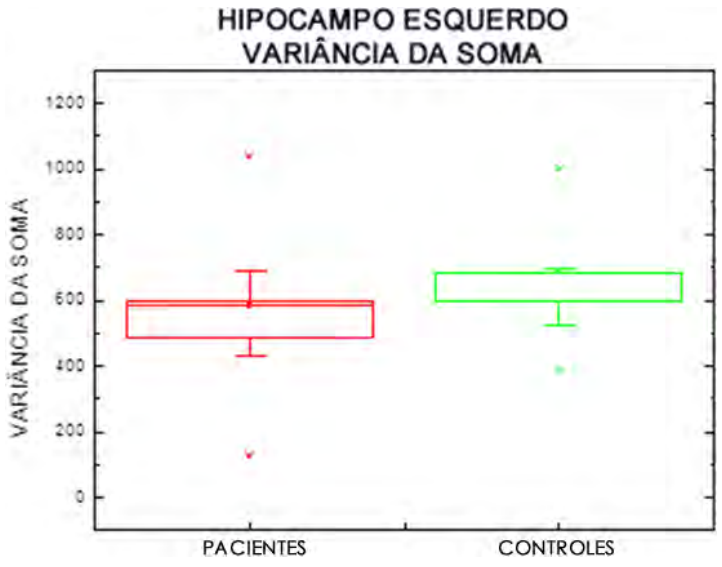

Figura 30: Boxplot da VS calculado para o hipocampo esquerdo do grupo de pacientes e do grupo controle.

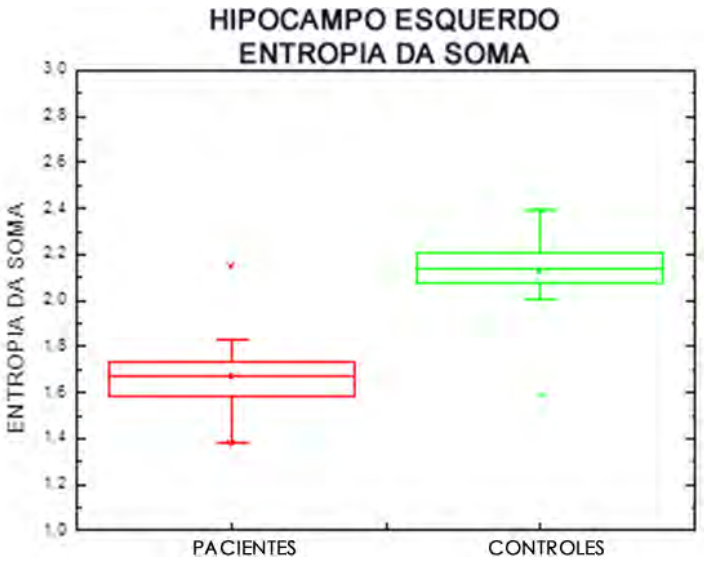

Figura 31: Boxplot da ES calculada para o hipocampo esquerdo do grupo de pacientes e do grupo controle.

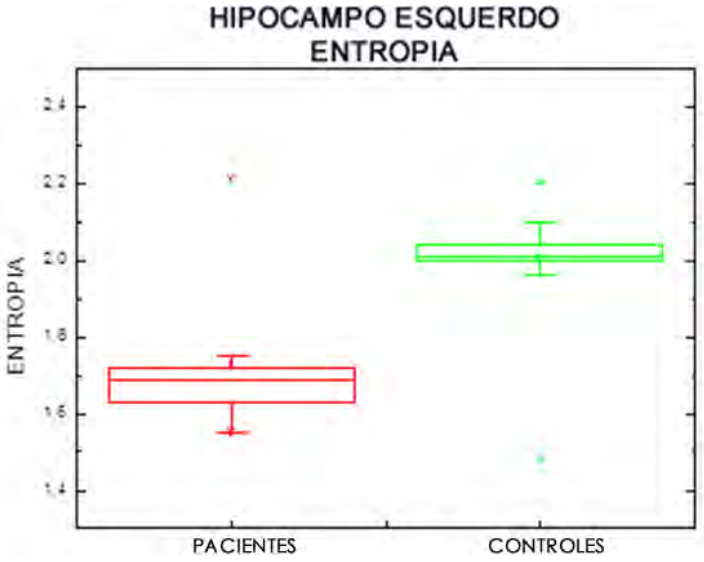

Figura 32: Boxplot da E calculada para o hipocampo esquerdo do grupo de pacientes e do grupo controle.

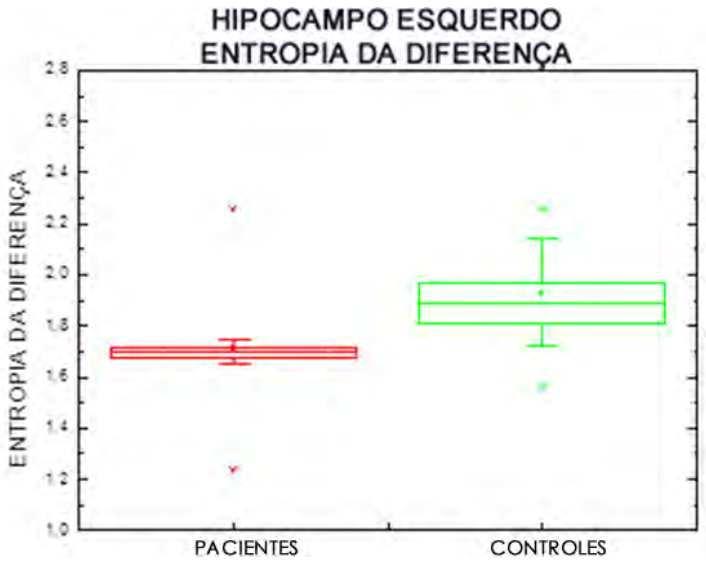

Figura 33: Boxplot da ED calculada para o hipocampo esquerdo do grupo de pacientes e do grupo controle.

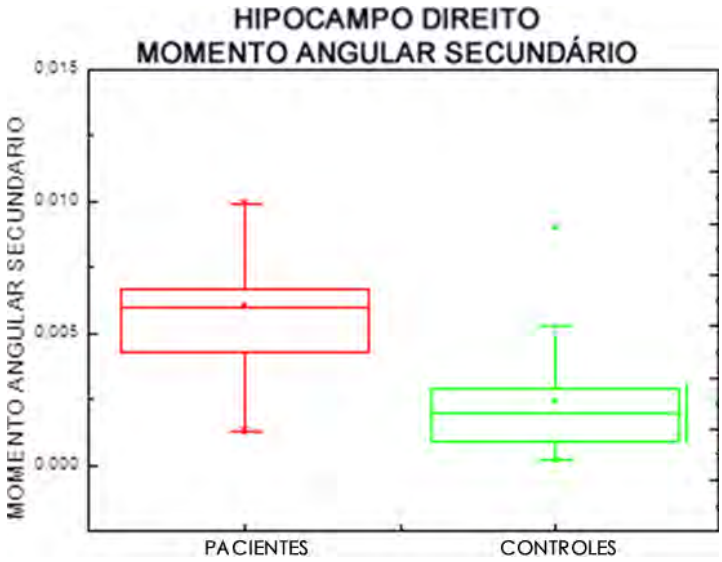

Figura 34: Boxplot do MAS calculado para o hipocampo direito do grupo de pacientes e do grupo controle.

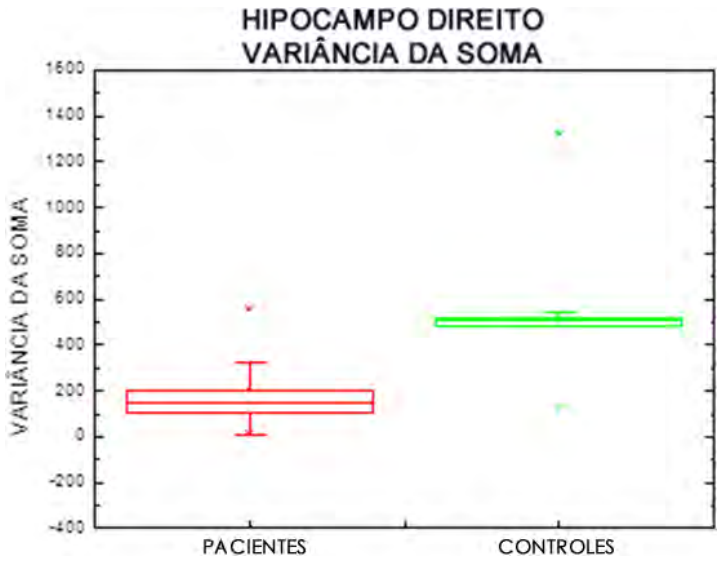

Figura 35: Boxplot da VS calculada para o hipocampo direito do grupo de pacientes e do grupo controle.

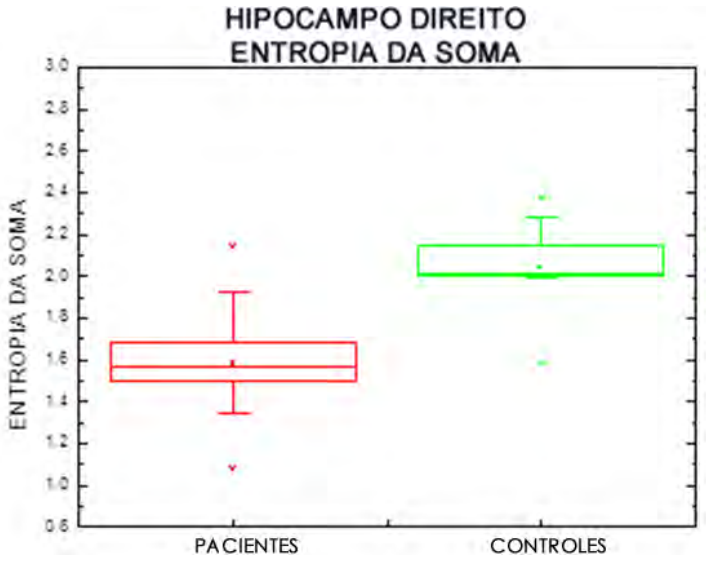

Figura 36: Boxplot da ES calculada para o hipocampo direito do grupo de pacientes e do grupo controle.

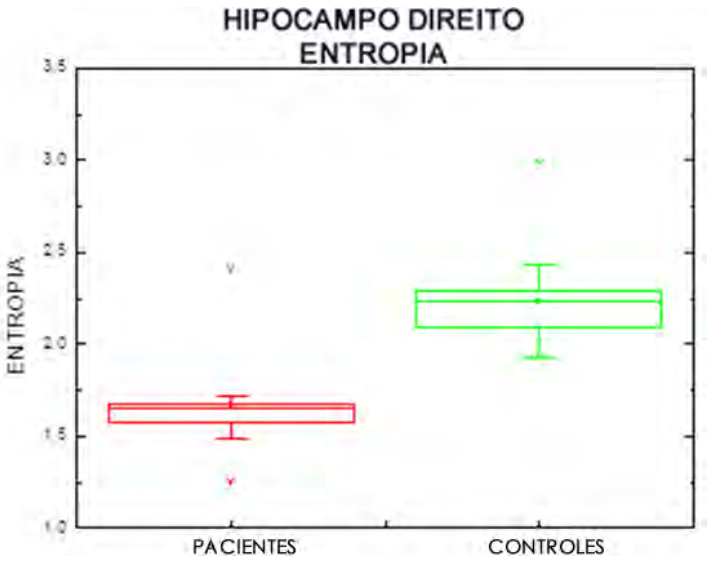

Figura 37: Boxplot da E calculada para o hipocampo direito do grupo de pacientes e do grupo controle.

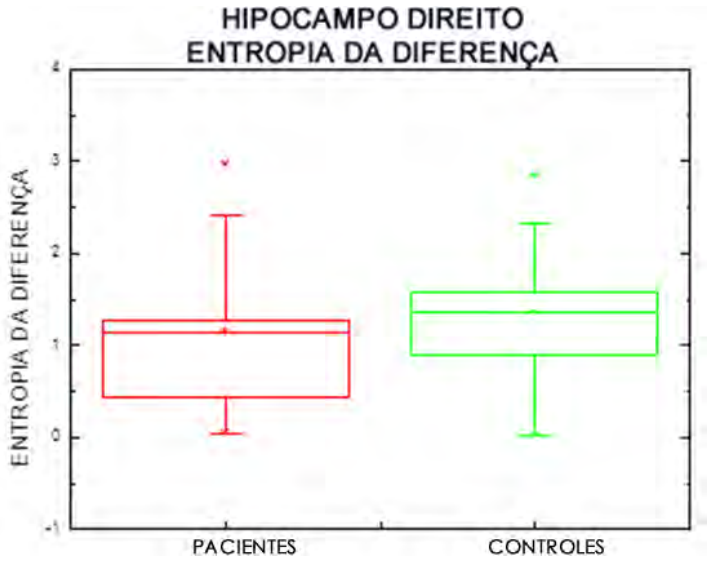

Figura 38: Boxplot da ED calculada para o hipocampo direito do grupo de pacientes e do grupo controle.